TED 2024
PROVA PRÁTICA

MedCof Derma

1. Analise o caso clínico a seguir.

Paciente do sexo masculino, 52 anos de idade, diabético tipo II, evoluindo há dois anos com lesões assintomáticas na virilha. Foi examinado com a lâmpada de Wood, conforme as imagens a seguir.

Figura 1 - Imagem clínica das lesões

Figura 2 - Imagem clínica examinada com lâmpada de Wood

Qual é o agente etiológico dessa dermatose?

A) *C. minutissimum.*

B) *E. floccosum.*

C) *M. audouinii.*

D) *N. gypsea.*

2. Analise o caso clínico a seguir.

Paciente do sexo masculino, 45 anos de idade, consultou-se por lesões na axila direita com cinco dias de evolução, conforme imagem a seguir.

Figura 1 - Imagem clínica das lesões

Qual é o agente etiológico mais frequente dessa dermatose?

A) *Haemophilus influenzae.*

B) *Staphylococcus aureus.*

C) *Cutibacterium acnes.*

D) *Pseudomonas aeruginosa.*

3. Analise o caso clínico e as imagens a seguir.

Paciente do sexo masculino, 8 anos de idade, apresenta lesão única no couro cabeludo. Foi realizado o exame pela lâmpada de Wood. O exame micológico direto revelou pelos com parasitismo do tipo ectotrix.

Figura 1 - Imagem clínica da lesão

Figura 2 - Imagem clínica examinada com lâmpada de Wood

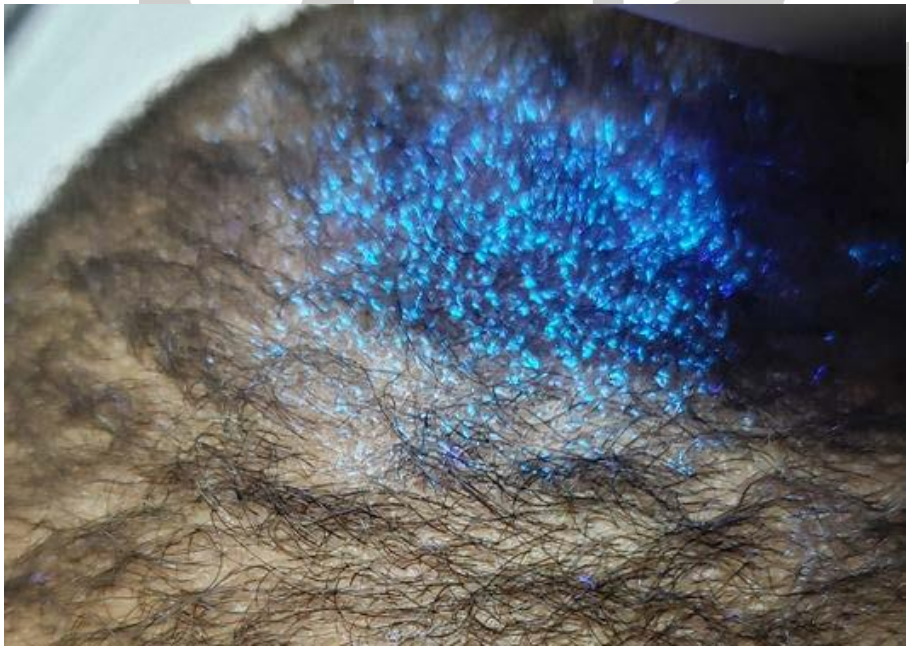

Qual é o agente etiológico dessa dermatose?

A) *Trichophyton spp.*

B) *Epidermophyton spp.*

C) *Microsporum spp.*

D) *Malassezia spp.*

4. Analise as imagens clínica e dermatoscópicas a seguir.

Figura 1 - Imagem clínica da lesão

Figura 2 - Imagem dermatoscópica da lesão

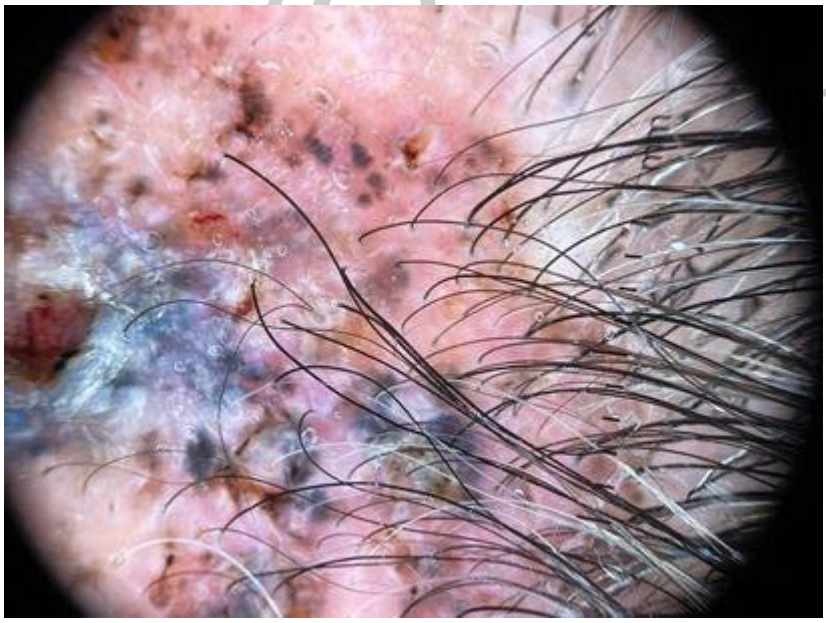

Figura 3 - Imagem dermatoscópica da lesão

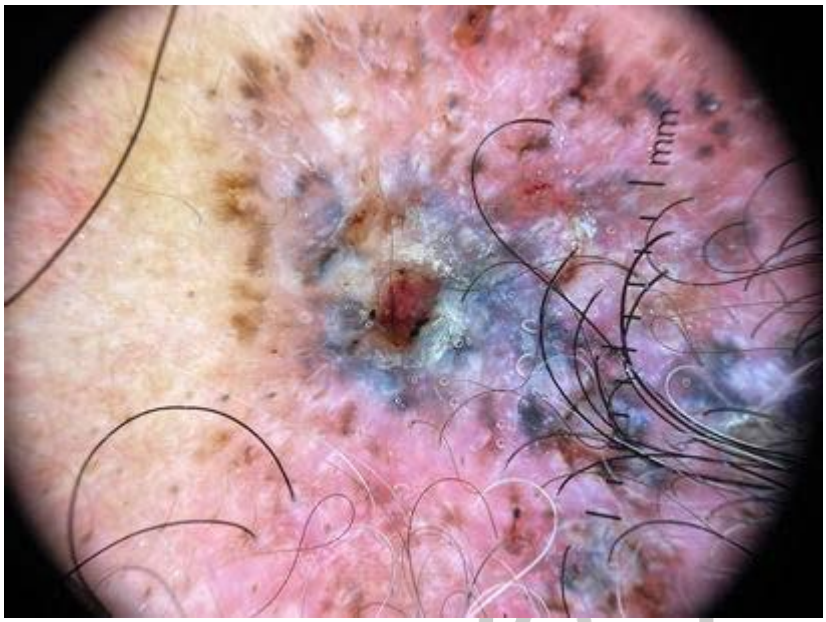

Nesse caso, qual é o diagnóstico?

A) Carcinoma basocelular.

B) *Carcinoma espinocelular.*

C) *Ceratose seborreica.*

D) *Melanoma maligno.*

5. Analise o caso clínico e as imagens a seguir.

Paciente do sexo masculino, 75 anos de idade, apresentando lesão na região da orelha direita há cinco meses, com crescimento progressivo. A avaliação imuno-histoquímica mostrou células corando para CD31, CD34 e Fli-1.

Figura 1 - Imagem clínica da lesão

MedCof Exames

Figura 2 - Imagem histopatológica

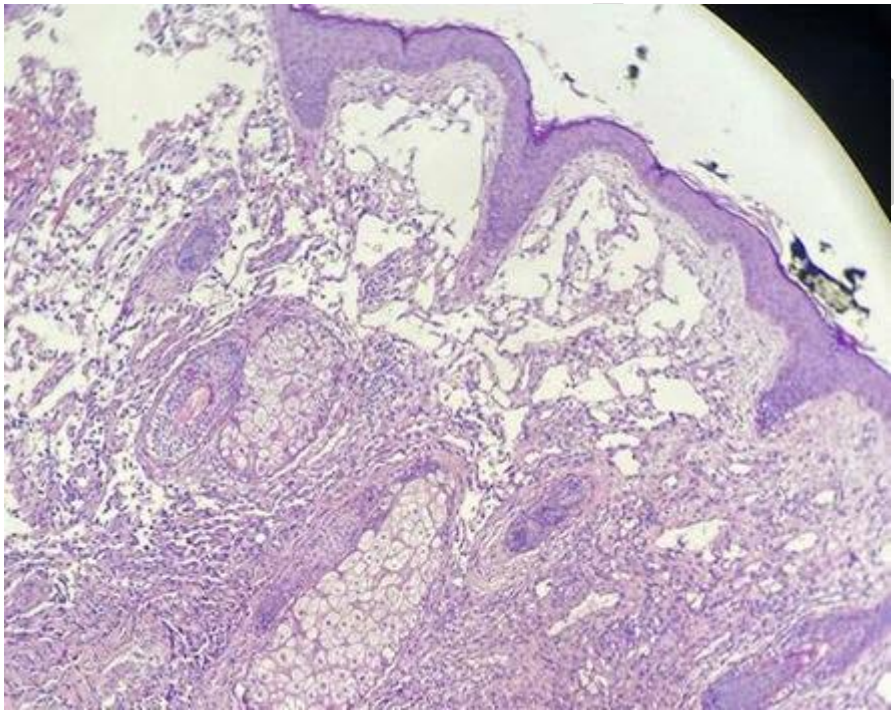

Figura 3 - Imagem histopatológica

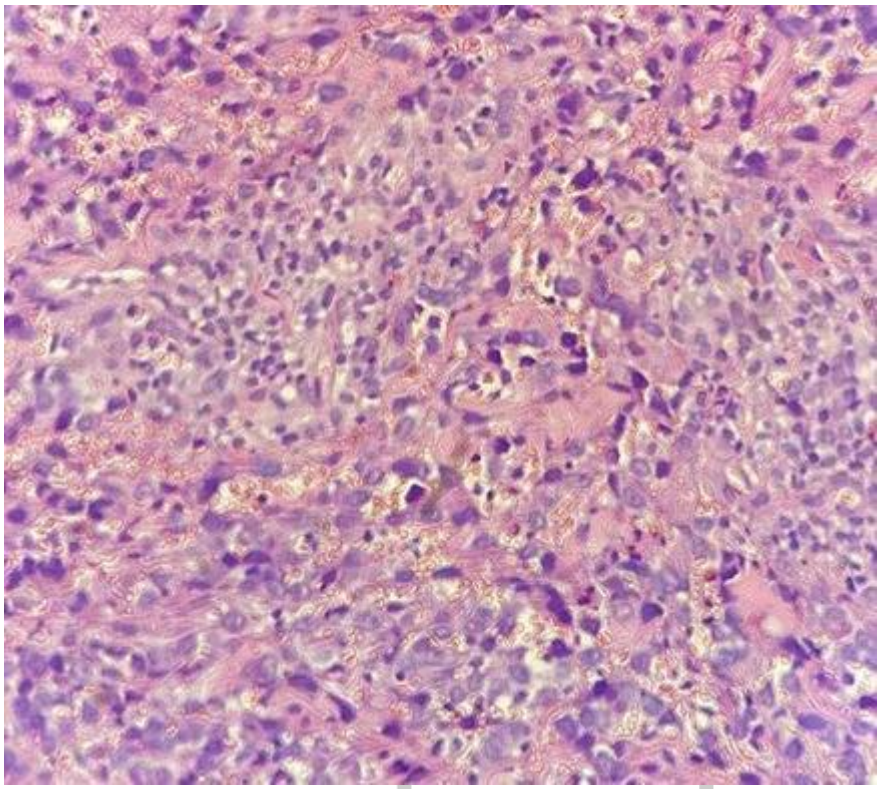

Nesse caso, qual é o diagnóstico?

A) *Angioma em tufos.*

B) *Angiossarcoma.*

C) *Hemangioendotelioma epitelioide.*

D) *Sarcoma de Kaposi.*

MedCof Derma

6. Analise o caso clínico a seguir.

Paciente do sexo masculino, 55 anos de idade, apresentando lesão verrucosa na região supraclavicular esquerda, conforme as imagens a seguir.

Figura 1 - Imagem clínica das lesões

Figura 2 - Imagem histopatológica

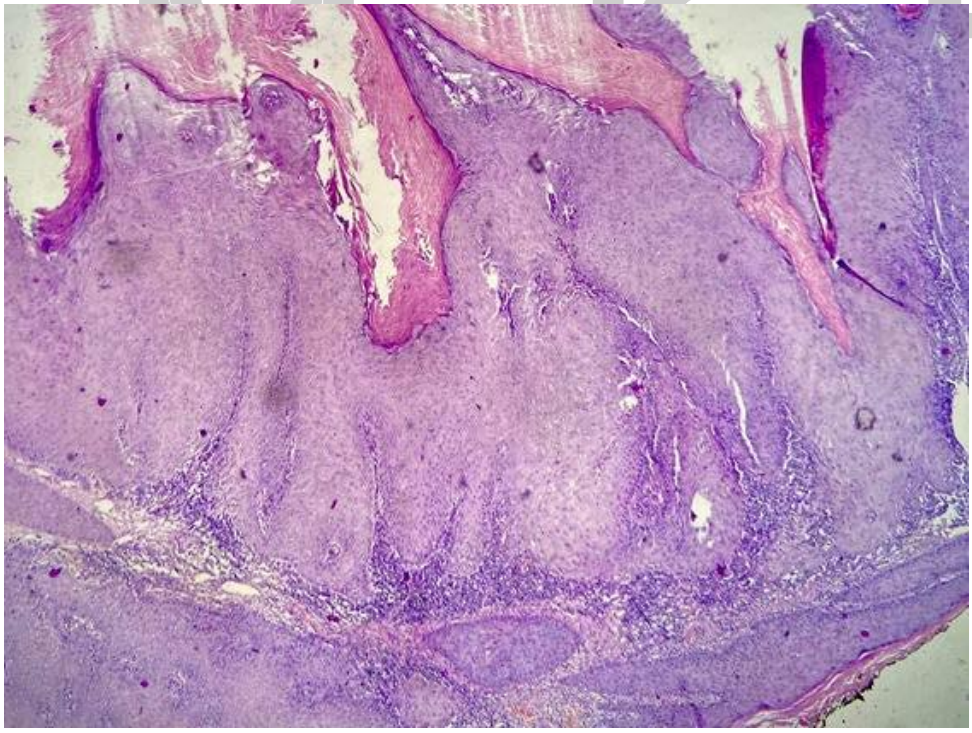

Figura 3 - Imagem histopatológica

Considerando as informações apresentadas, qual é o diagnóstico?

A) Carcinoma verrucoso.

B) *Epitelioma sebáceo.*

C) *Cromoblastomicose.*

D) *Verruga vulgar.*

MedCof Derma

7. Analise o caso clínico a seguir.

Paciente apresenta duas lesões na região nasal, conforme imagem a seguir. A lesão 01 corresponde a um epitelioma sebáceo, e a lesão 02, a um carcinoma de célula escamosas bem diferenciado. A avaliação imuno-histoquímica da lesão 01 apresentou ausência de expressão de MSH2 e MLH1.

Figura 1 - Imagem clínica das lesões

Considerando a síndrome apresentada, qual é a neoplasia maligna interna mais frequentemente observada?

A) Colorretal.

B) *Geniturinária.*

C) *Hematológica.*

D) *Mamária.*

MedCof Derma

8. Analise, na imagem a seguir, o desenho de um retalho programado para correção de um futuro defeito da região frontal.

Figura 1 - Imagem clínica do retalho

Com relação a esse caso, assinale a alternativa correta.

A) O retalho é do tipo rotação.

B) O retalho dispensa a utilização de triângulos de Burow.

C) O retalho apresenta um movimento em linha reta.

D) O retalho apresenta suprimento vascular menos limitado se comparado ao retalho em "U".

9. Analise o caso clínico a seguir.

Paciente do sexo masculino, 52 anos de idade, apresenta essas lesões pruriginosas no dorso há 12 anos, conforme imagens a seguir.

Figura 1 - Imagem clínica da lesão

Figura 2 - Imagem histopatológica

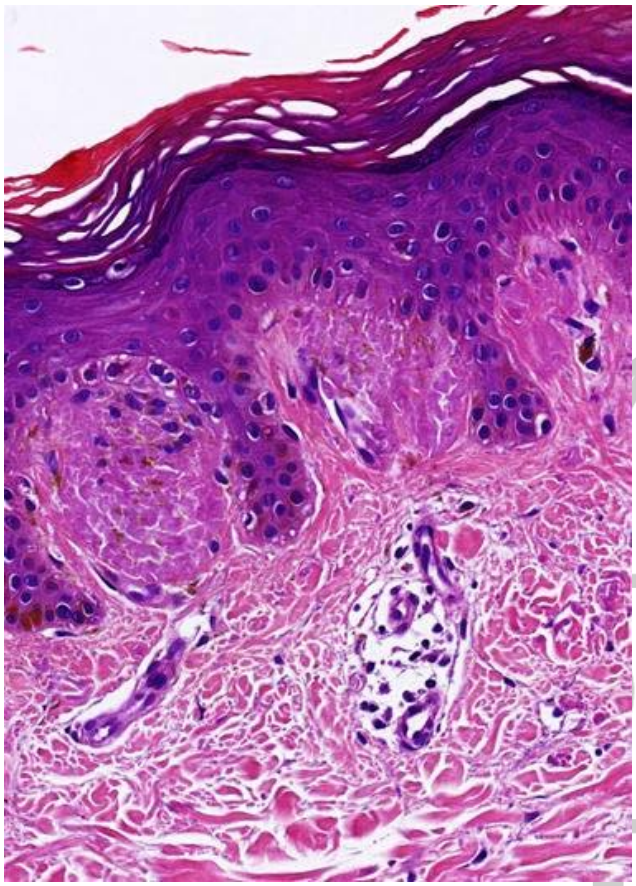

Nesse caso, qual é o diagnóstico?

A) Amiloidose macular.

B) Atrofodermia de Pasini e Pierini.

C) Eritema pigmentar fixo.

D) Dermatose terra firme-forme.

MedCof Derma

10. Analise o caso clínico a seguir.

Paciente do sexo masculino, 19 anos de idade, há nove meses apresenta lesões recidivantes no tronco e membros, sem acometimento das mucosas, conforme imagens a seguir.

Figura 1 - Imagem clínica das lesões

Figura 2 - Imagem clínica das lesões

Figura 3 - Imagem histopatológica

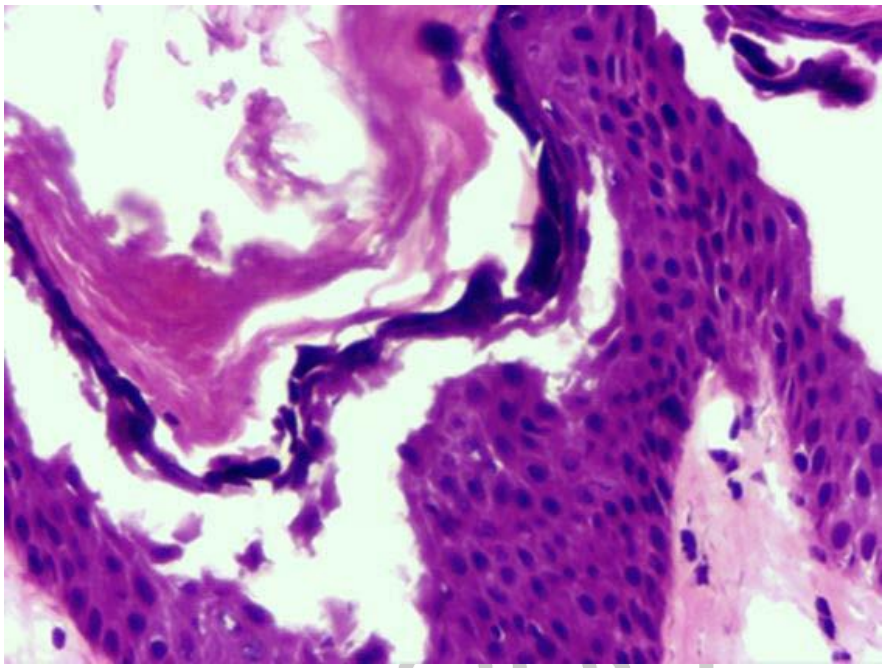

Figura 4 - Imagem da imunofluorescência direta IgA

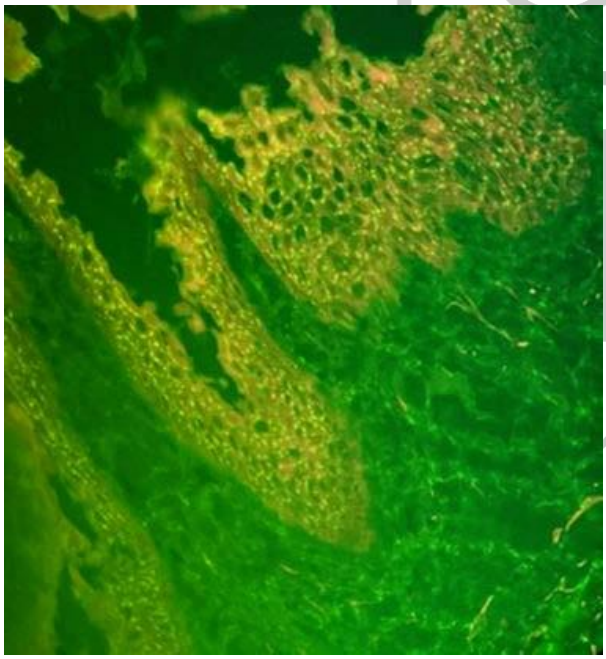

Com base no quadro clínico apresentado, no exame anatomopatológico e na imunofluorescência direta, qual é o diagnóstico?

A) Doença da IgA linear.

B) Dermatite herpetiforme.

C) Pênfigo por IgA.

D) Pustulose subcórnea.

11. Analise o caso clínico a seguir.
Paciente do sexo feminino, 30 anos de idade, com diagnóstico de sífilis, apresenta essas lesões há cinco semanas, sem prurido, com leves sintomas como artralgia, conforme imagens a seguir.

Figura 1 - Imagem clínica das lesões

Figura 2 - Imagem clínica das lesões

MedCof

Figura 3 - Imagem clínica das lesões

Nessa paciente, qual seria o resultado esperado dos testes de investigação?

A) VDRL negativo, TPHA negativo.

B) VDRL 1/4, TPHA positivo.

C) VDRL 1/8, TPHA negativo.

D) DLR 1/64, TPHA positivo

MedCof Derma

12. Analise as imagens a seguir.

Figura 1 - Imagem do exame direto

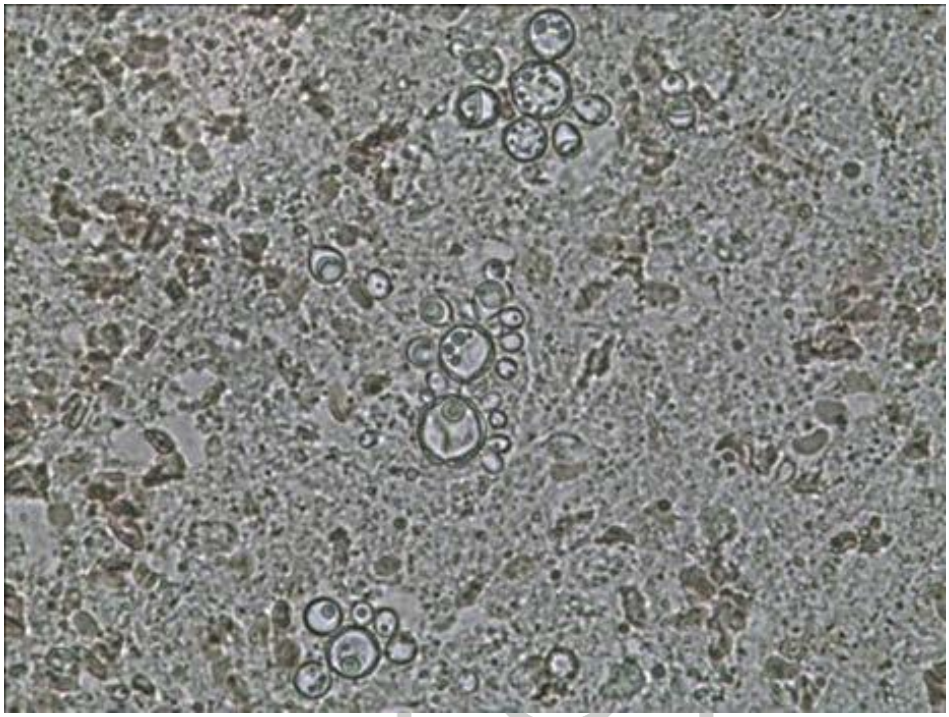

Figura 2 - Imagem da cultura em ágar Saboraud a 37 °C e a 25 °C, respectivamente



Com base nas imagens apresentadas, qual é o agente etiológico?

A) *Candida spp.*

B) *Cryptococcus spp.*

C) *Histoplasma spp.*

D) *Paracoccidioides spp.*

13. Analise as imagens a seguir.

Figura 1 - Imagem da cultura, macroscopia

Figura 2 - Imagem da cultura, microscopia

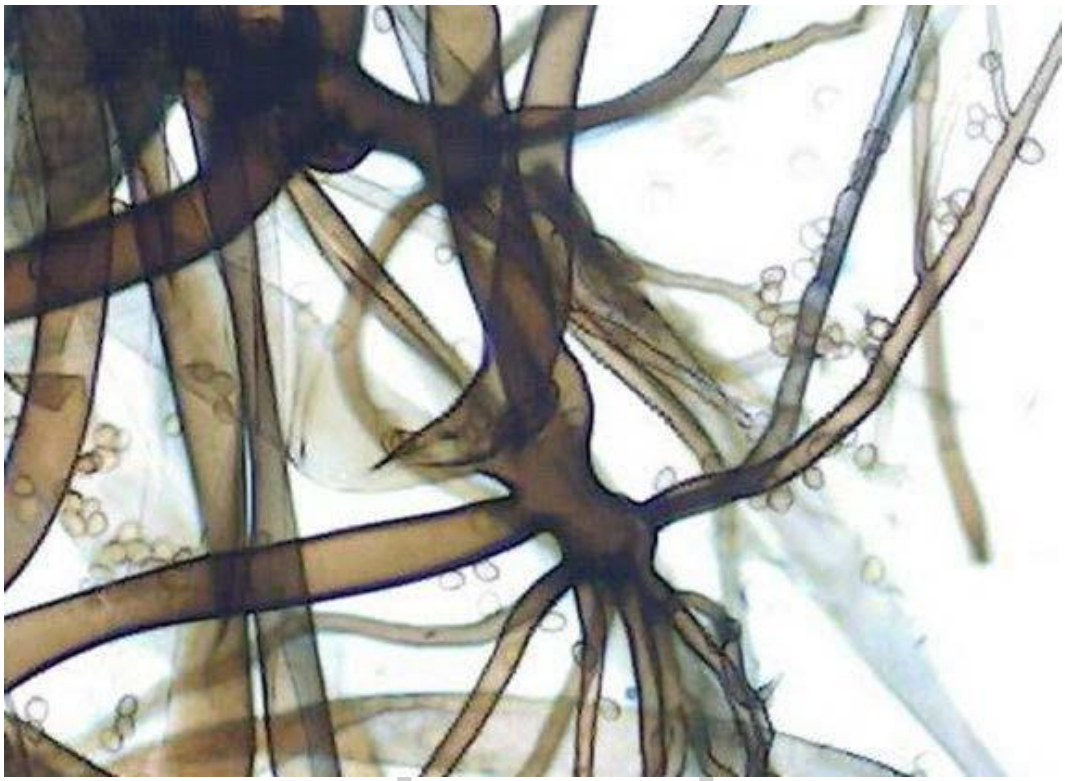

Qual é o agente demonstrado?

A) *Rhizopus spp.*

B) *Phialophora spp.*

C) *Basidiobolus spp.*

D) *Actinomyces spp.*

MedCof Derma

14. Analise as imagens a seguir.

Figura 1 - Imagem histopatológica

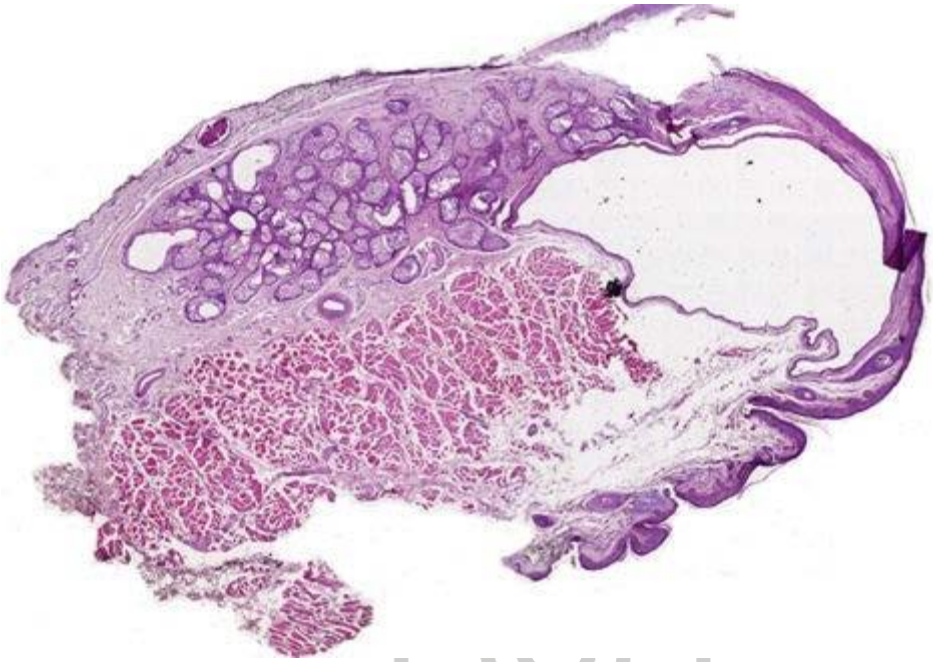

Figura 2 - Imagem histopatológica

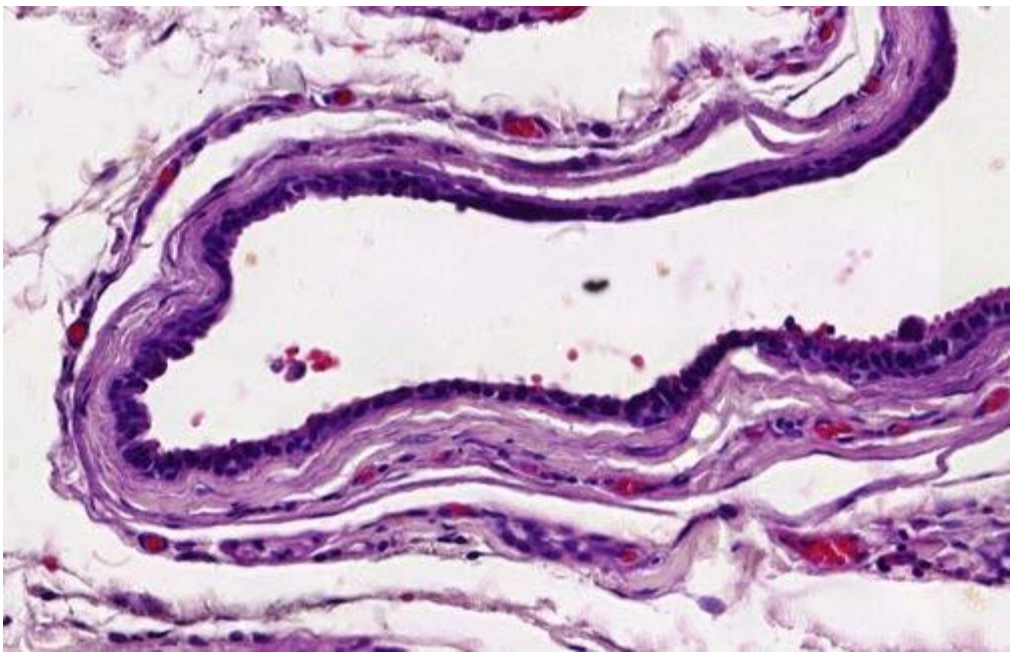

Nesse caso, qual é o diagnóstico?

A) Cisto epidérmico.

B) Cisto triquilemal.

C) Sebocistoma.

D) Hidrocistoma.

15. Analise o caso clínico a seguir.

Paciente do sexo masculino, 46 anos de idade, com prurido cutâneo há um ano. Refere diagnóstico recente de tireoidite de Hashimoto com hipotireoidismo subclínico. Analise as imagens clínica e histopatológica a seguir.

Figura 1 - Imagem clínica das lesões

Figura 2 - Imagem histopatológica

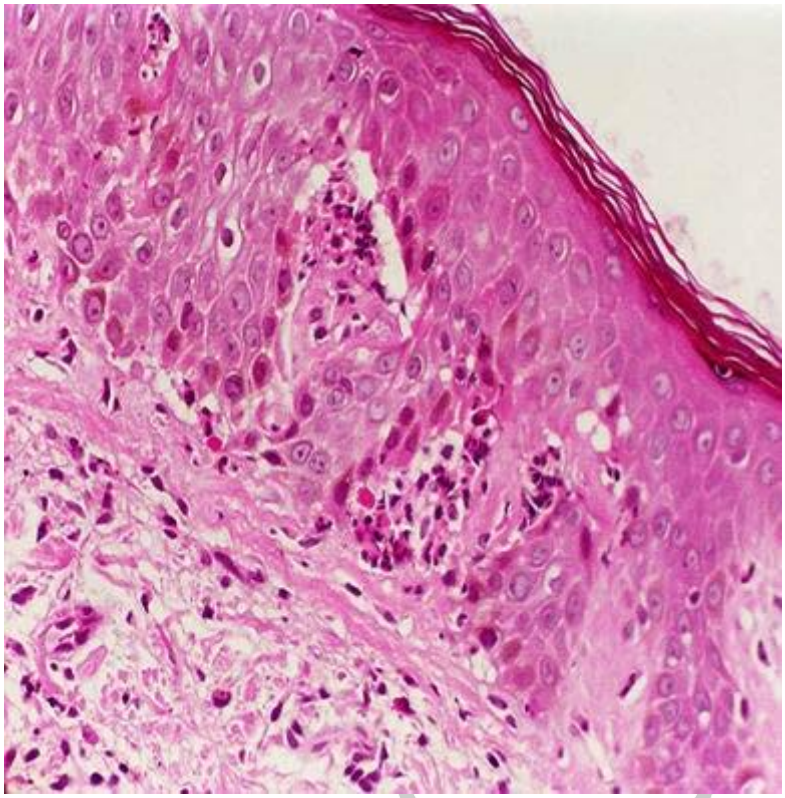

Nesse caso, qual é o diagnóstico?

A) Psoríase.

B) Eczema de estase.

C) Dermatite herpetiforme.

D) Síndrome de Sweet.

16. Analise o caso clínico a seguir.

Paciente do sexo masculino, 17 anos de idade, refere que há 15 dias apresenta lesão pruriginosa e dolorosa no dorso do segundo dedo do pé direito e dolorimento nas pontas dos dedos dos pés, e com sensação disestésica (pinicação). Relata que seus pais, moradores no mesmo domicílio, apresentaram sintomas gripais no período do inverno de 2020, cerca de cinco dias antes de o doente apresentar os sintomas cutâneos e as lesões nos pés. O paciente nega qualquer sintoma extracutâneo.

Analise a imagem clínica a seguir.

MedCof Derma

Figura 1 - Imagem clínica da lesão

Nesse caso, qual é o diagnóstico?

A) Granuloma piogênico.

B) Eritema pérnio.

C) Acrocianose.

D) Granuloma eosinofílico.

MedCof Derma

17. Analise o caso clínico a seguir.

Paciente do sexo feminino, 30 anos de idade, apresenta pápulas eritematosas, persistentes, intensamente pruriginosas na região da mandíbula. Foi tratada com clindamicina tópica, sem melhora, e nega o uso de quaisquer produtos cosméticos ou emolientes nos últimos dois meses. Após dois meses do surgimento das lesões cutâneas, desenvolveu lombalgia ao realizar levantamento de peso excessivo, sendo tratada, em pronto-socorro, com indometacina por 10 dias, havendo regressão das lesões da pele.

Analise as imagens clínica e histopatológicas a seguir.

Figura 1 - Imagem clínica das lesões

Figura 2 - Imagem histopatológica

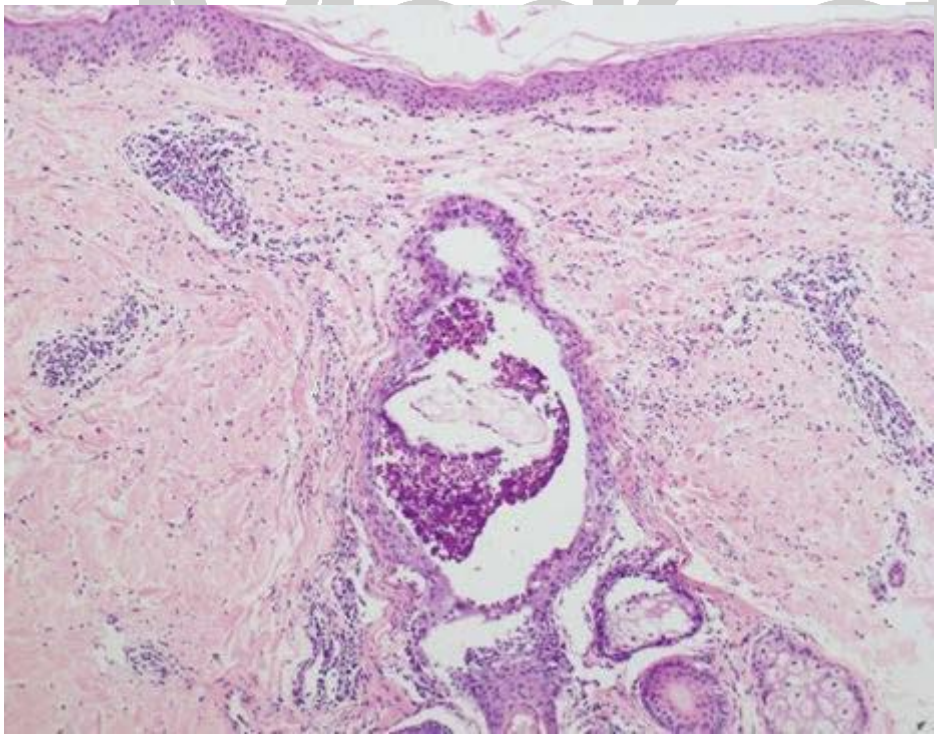

Figura 3 - Imagem histopatológica

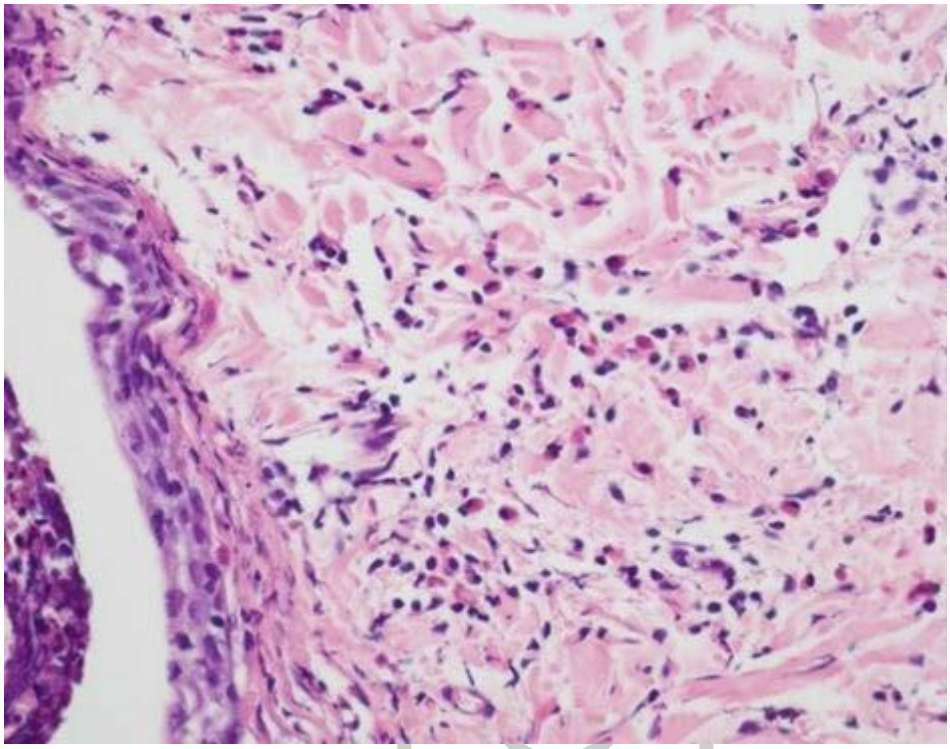

Nesse caso, qual é o diagnóstico?

A) Acne da mulher adulta.

B) Foliculite pitirospórica.

C) Rosácea.

D) Foliculite eosinofílica.

(QUESTÃO ANULADA) 18. Analise o caso clínico a seguir.

Paciente do sexo masculino, 60 anos de idade, refere rinorreia persistente e manchas na pele há vários anos. Apresenta, há quatro meses, lesões sobrelevadas ora lenticulares, ora em placas coalescentes, com disestesia local, a qual não conseguia definir como prurido ou queimação, concomitantemente ao diagnóstico de pneumonia da comunidade, sendo tratado com levofloxacino. As lesões cutâneas foram progredindo em tamanho e número nos meses subsequentes, tendo procurado atendimento em serviço de atenção primária. Refere que recebeu o diagnóstico clínico de urticária por médico não dermatologista. O doente foi medicado com dexclorfeniramina e dapsona 100 mg ao dia. Cerca de 15 dias após o início dessas medicações, apresentou artralgias, dor testicular, adinamia, fadiga e febre de 38,5 °C.

Analise as imagens clínica e histopatológicas a seguir.

MedCof Cursos

Figura 1 - Imagem clínica das lesões

Figura 2 - Imagem histopatológica

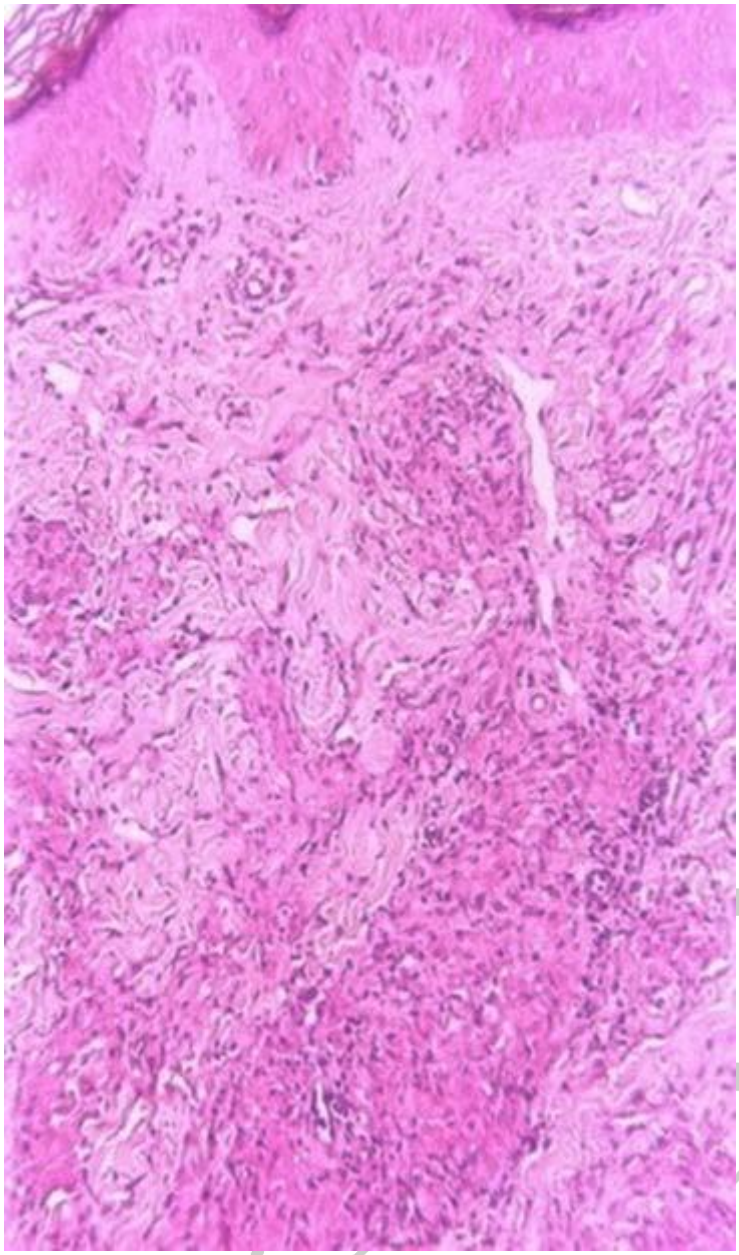

Figura 3 - Imagem histopatológica

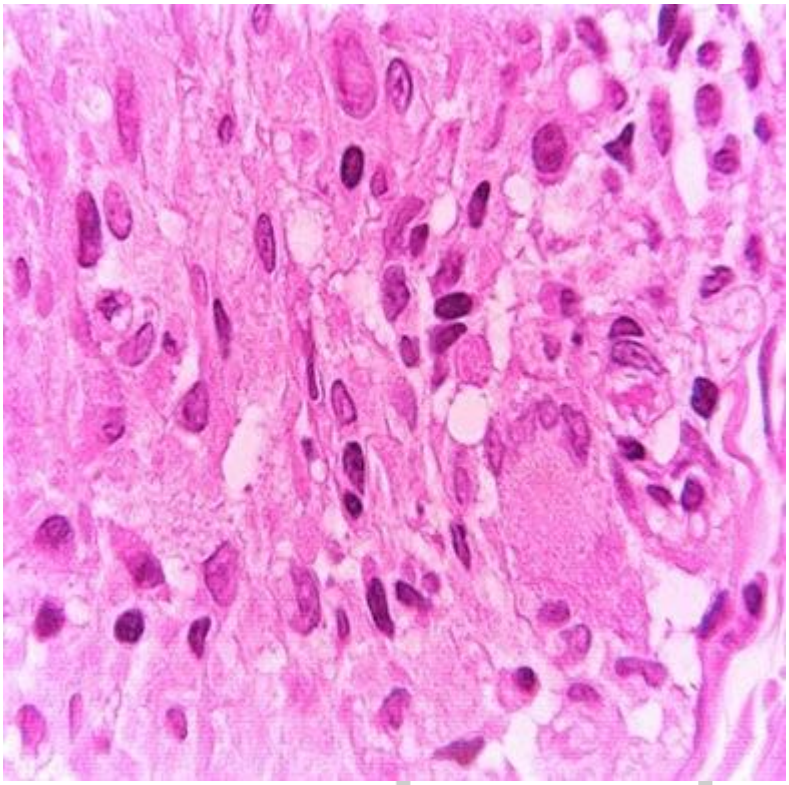

Nesse caso, qual é o diagnóstico?

A) Reação hansênica tipo síndrome de Sweet.

B) Histoplasmose cutânea disseminada.

C) Celulite eosinofílica.

D) Eritema multiforme minor.

MedCof Derma

19. Analise o caso clínico a seguir.

Paciente do sexo feminino, 35 anos de idade, agente comunitária de saúde em cidade litorânea do Sudeste brasileiro, presentando, nos últimos quatro meses, lesões na face e nos membros superiores. Relata ser hipertensa em uso de clortalidona e diabética em uso de metformina. Usou, durante 100 dias, terbinafina oral, devido à onicomicose por dermatófitos nas unhas dos pés.

Analise as imagens clínicas e a imunofluorescência direta a seguir.

Figura 1 - Imagem clínica das lesões

Figura 2 - Imagem clínica das lesões

Figura 3 - Imagem da imunofluorescência direta IgG

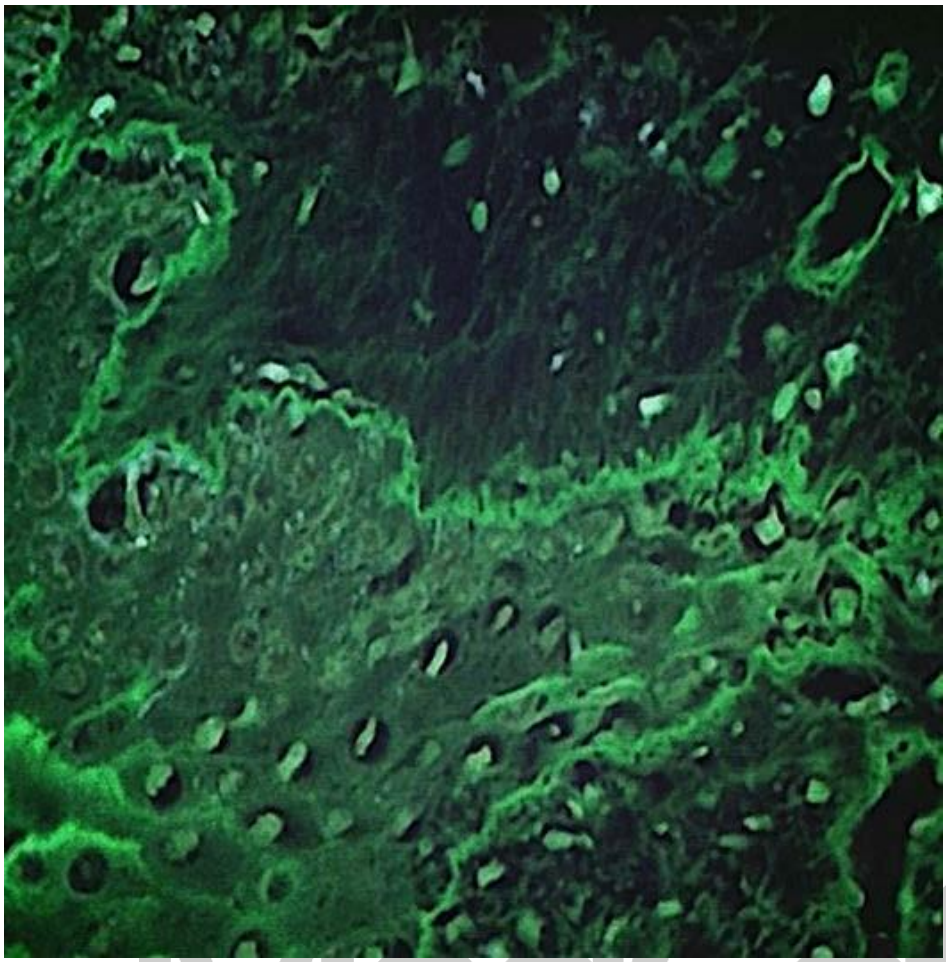

Nesse caso, qual é o diagnóstico?

A) Penfigoide bolhoso atípico.

B) Pênfigo paraneoplásico.

C) Erupção liquenoide / líquen plano hipertrófico.

D) Lúpus eritematoso.

MedCof Derma

20. Analise o caso clínico a seguir.

Paciente do sexo feminino, 78 anos de idade, é levada à consulta dermatológica por familiar, que notou a presença de lesões descamativas, caracterizadas por placas circulares bem definidas, na porção proximal das coxas há cerca de 18 meses. As lesões são assintomáticas. Há histórico de doença cutânea semelhante nos pais e nos filhos da paciente.

Analise a imagem clínica e sua dermatoscopia a seguir.

Figura 1 - Imagem clínica da lesão

Figura 2 - Imagem dermatoscópica da lesão

Nesse caso, qual é o diagnóstico?

A) Atrofodermia de Moulin.

B) Pitiríase rotunda.

C) Atrofodermia de Pasini e Pierini.

D) Líquen escleroso.

21. Analise as imagens clínicas e histopatológicas a seguir.

Figura 1 - Imagem clínica das lesões

Figura 2 - Imagem clínica da lesão

Figura 3 - Imagem histopatológica

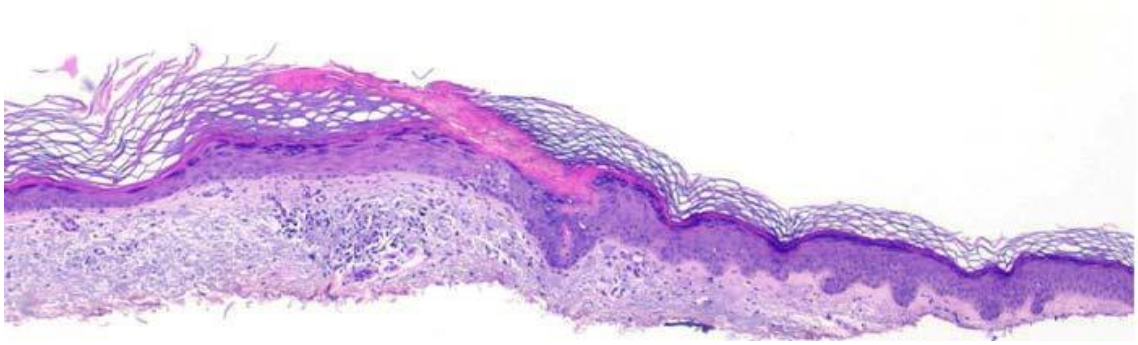

Figura 4 - Imagem histopatológica

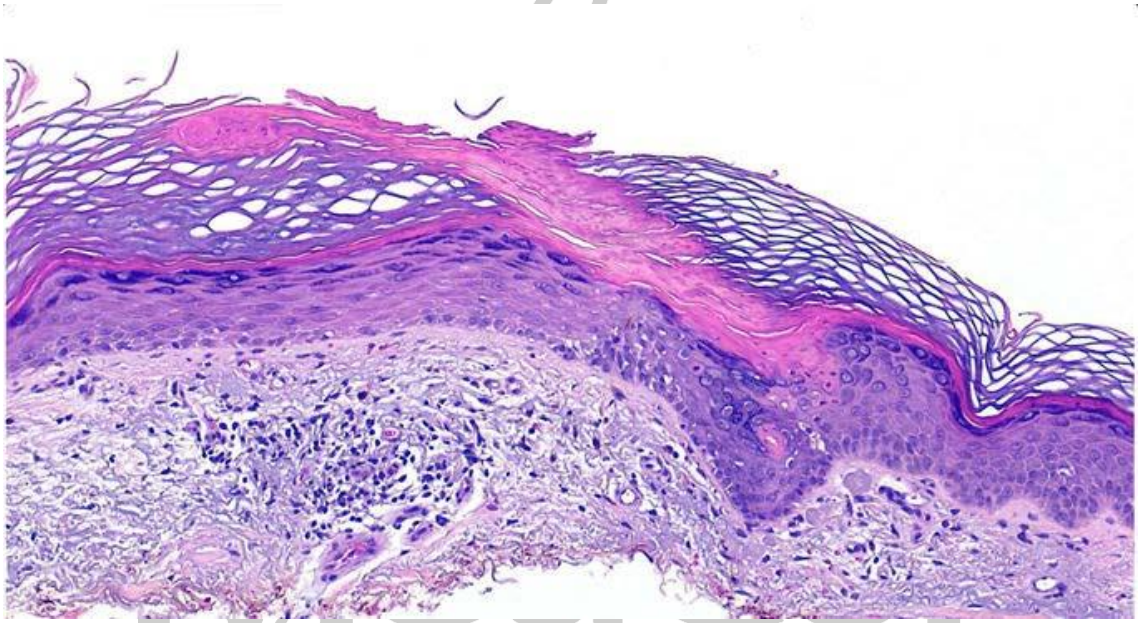

Nesse caso, qual é o diagnóstico?

A) Psoríase gotada.

B) Poroqueratose actínica superficial disseminada.

C) Dermatite atópica.

D) Pitiríase liquenoide e variceliforme aguda (PLEVA).

22. Analise o caso clínico a seguir.

Paciente do sexo masculino, 22 anos de idade, apresenta lesões intensamente pruriginosas disseminadas pelos membros superiores e inferiores desde os 12 anos de idade.

Analise as imagens clínica e histopatológica a seguir.

Figura 1 - Imagem clínica das lesões

MedCof

Figura 2 - Imagem histopatológica

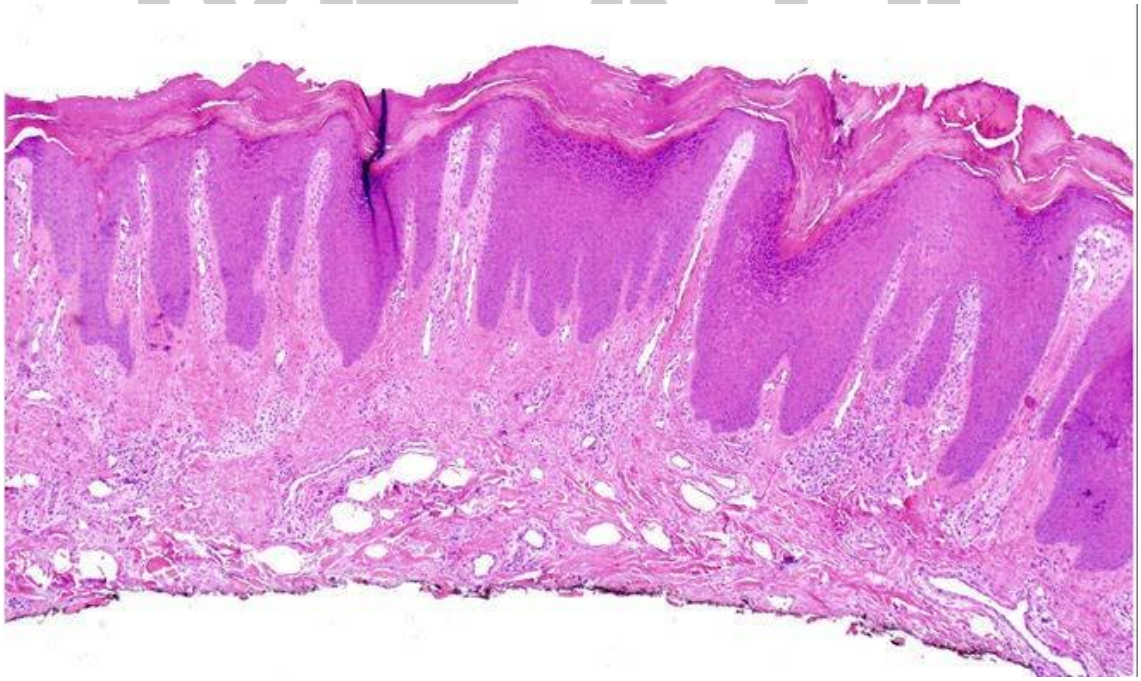

Nesse caso, qual é o imunobiológico indicado para tratamento do paciente?

A) Dupilumabe.

B) Secuquinumabe.

C) Upadacitinibe.

D) Certolizumabe pegol.

23. Analise a imagem clínica a seguir.

Figura 1 - Imagem clínica das lesões (a, b - vesicobolhas rotas)

Em relação ao diagnóstico, assinale a alternativa correta.

A) A presença de vesicobolhas rotas (a, b) exclui o diagnóstico de líquen escleroatrófico.

B) A doença pode ocorrer nos homens sob a forma de balanite xerótica obliterante.

C) O único tratamento conhecidamente eficaz é a testosterona por via oral.

D) É dez vezes mais comum em homens, e a localização preferencial é extragenital

24. Analise o caso clínico e as imagens a seguir.

Paciente do sexo masculino, 75 anos de idade, com doença de Crohn, refere dor e eritema em ambas as orelhas, de início abrupto, não relacionados a trauma e associados a dores nas articulações metacarpofalangeanas e joelhos, há três meses. Nos últimos dias, queixa-se de dor à palpação do pescoço e vem apresentando tosse não produtiva. Sem queixas oftalmológicas. Anticorpos anti-CCP, fator reumatoide e fator antinuclear negativos.

Figura 1 - Imagem clínica das lesões

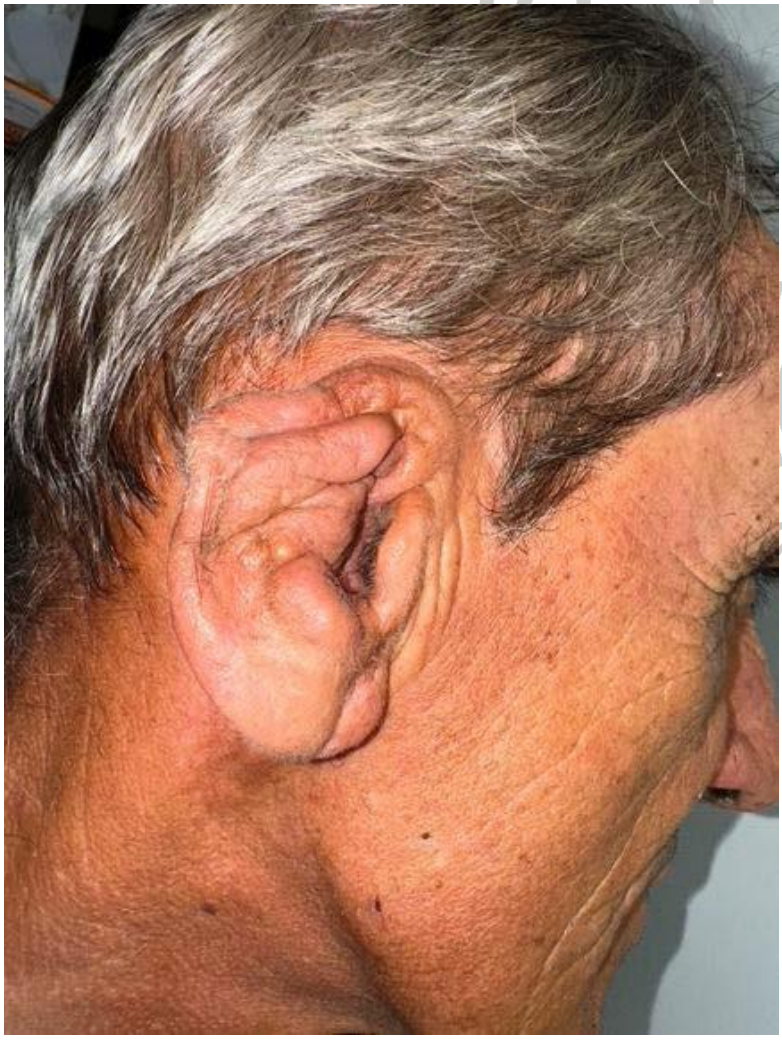

Figura 2 - Imagem clínica das lesões

Nesse caso, qual é o diagnóstico?

A) Otite externa por pseudomonas.

B) Granulomatose de Wegener.

C) Síndrome de Cogan.

D) Policondrite recidivante.

(QUESTÃO ANULADA) 25. Analise o retalho na imagem a seguir.

Figura 1 - Imagem clínica do retalho

Em relação ao planejamento do retalho apresentado, o ângulo entre os lobos do retalho deve ser de

A) 15 graus.

B) 30 graus.

C) 45 graus.

D) 90 graus.

Derma of

26. Analise o caso clínico e as imagens a seguir.

Paciente do sexo masculino, 50 anos de idade, refere lesões nas mãos há seis meses, com posterior acometimento dos membros inferiores. É transplantado renal há três anos.

Figura 1 - Imagem clínica da lesão

Figura 2 - Imagem histopatológica

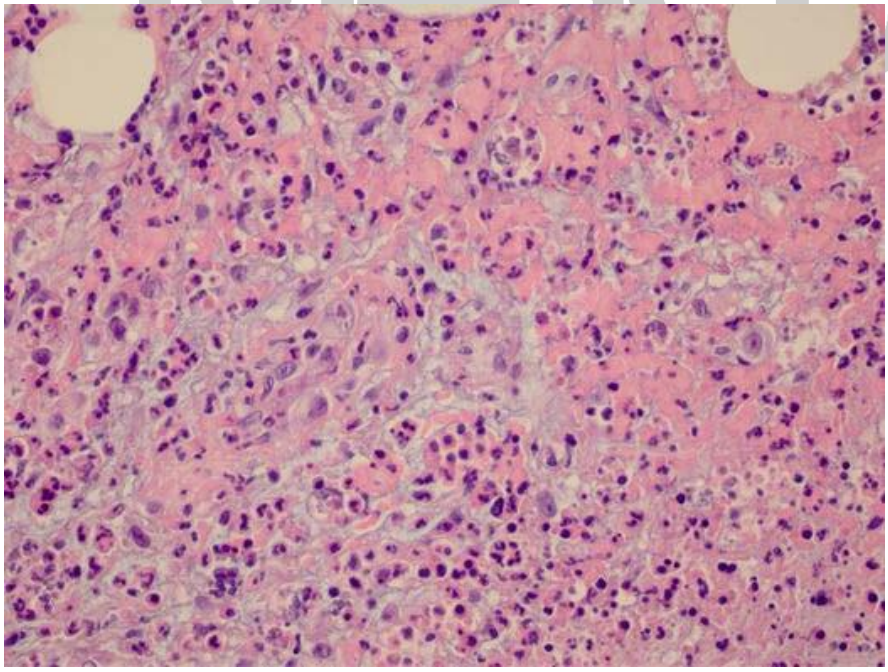

Figura 3 - Imagem histopatológica

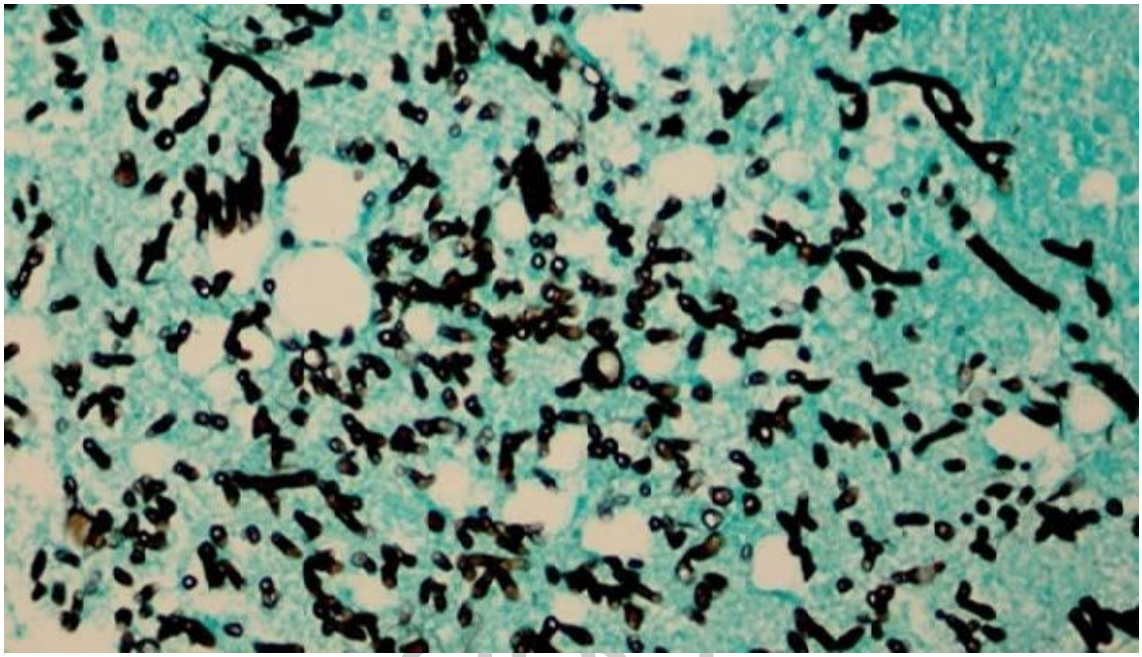

Nesse caso, qual é o diagnóstico?

A) Aspergilose.

B) Hanseníase.

C) Sífilis terciária.

D) Leishmaniose cutânea.

MedCof Derma

27. Analise o caso clínico e as imagens a seguir.

Paciente do sexo masculino, 26 anos de idade, refere lesões na região cervical direita há seis meses. O quadro se iniciou com nódulos que aumentaram progressivamente de tamanho e, após várias semanas, amoleceram e evoluíram para o quadro atual. Está em tratamento com esquema de rifampicina, isoniazida, pirazinamida e etambutol há dois meses, com melhora parcial do quadro.

Figura 1 - Imagem clínica das lesões

Figura 2 - Imagem clínica das lesões

Em relação à forma clínica da doença desse paciente, assinale a alternativa correta.

A) A transmissão ocorre por inoculação traumática do agente etiológico.

B) O teste tuberculínico é o padrão-ouro para a definição diagnóstica.

C) Ela é a mais comum das formas cutâneas em países tropicais.

D) A terapêutica deve ser mantida por 12 meses.

28. Analise o caso clínico e as imagens a seguir.

Paciente do sexo feminino, 35 anos de idade, apresenta lesões dolorosas na nádega há um ano. Tem diagnóstico de Aids e a última contagem de CD4+ foi de 40 células/mm³. Está em tratamento com aciclovir EV 5mg/Kg/dia com melhora.

Figura 1 - Imagem clínica das lesões

Figura 2 - Imagem histopatológica

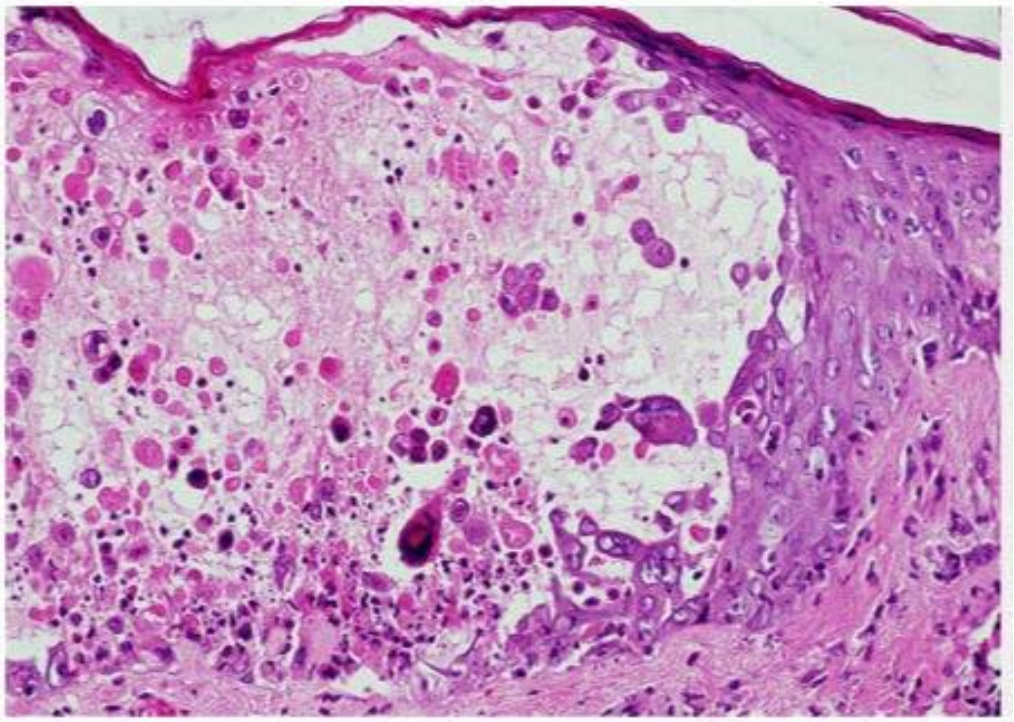

Em relação à doença cutânea dessa paciente, assinale a alternativa correta.

A) A doença cutânea é definida por lesões com duração superior a três meses.

B) Esse diagnóstico deve ser considerado em pacientes com Aids e CD4+ entre 200 e 350 células/mm³.

C) Essa suspeita clínica deve ser confirmada por imunofluorescência direta.

D) As formas ulcerativa e granulomatosa são formas de apresentação clínica.

29. Analise o caso clínico e a imagem a seguir.

Paciente do sexo feminino, 45 anos de idade, refere lesões dolorosas nas pernas há um ano. É usuária de crack e refere emagrecimento de cinco quilos no último ano. Fez tratamentos com antibióticos sistêmicos com melhora e recidivas. As biópsias de pele mostraram: pesquisa direta e cultura para fungos negativas; pesquisa direta e cultura para micobactérias negativas; pesquisa direta e cultura para bactérias positivas; e histopatológico, hiperplasia pseudoepiteliomatosa com abcessos.

Figura 1 - Imagem clínica das lesões

Nesse caso, qual é o diagnóstico e o possível agente etiológico?

A) Ectima gangrenoso – *Staphylococcus aureus.*

B) Nocardiose – *Actinomyces israelii.*

C) Pioderma blastomicose-símile – *Pseudomonas aeruginosa.*

D) Podoconiose – *Streptococcus sp.*

30. Analise o caso clínico e as imagens a seguir.

Paciente do sexo feminino, 55 anos de idade. Refere lesões pouco pruriginosas na região do tórax há quatro meses. Foi realizada cultura para fungos de raspado das lesões.

Figura 1 - Imagem clínica das lesões

Figura 2 - Imagem da cultura, macroscopia

Figura 3 - Imagem da cultura, microscopia

Nesse caso, qual é o diagnóstico?

A) Dermatofitose.

B) Lobomicose.

C) Candidíase.

D) Foliculite pitirospórica.

31. Analise o caso clínico e as imagens a seguir.

Paciente do sexo masculino, 42 anos de idade, com diagnóstico de hanseníase dimorfa-virchowiana e baciloscopia positiva do esfregaço dérmico (IB = 4,5). Ele foi tratado por 12 meses com poliquimioterapia multibacilar e encerrou o tratamento há um mês. No mês seguinte, compareceu à consulta com queixa do surgimento de lesões dolorosas na pele, acompanhadas por artralgia e piora progressiva há uma semana. Detectou-se neurite aguda do nervo ulnar esquerdo. O quadro cutâneo está demonstrado nas imagens a seguir.

MedCof Premium

Figura 1 - Imagem clínica das lesões do membro superior

Figura 2 - Imagem clínica das lesões do dorso da mão

Nesse caso, qual é o diagnóstico?

A) Fenômeno de Lúcio.

B) Reação tipo 2 (eritema polimorfo).

C) Reação tipo 1 (reação reversa).

D) Recidiva da hanseníase dimorfa.

32. Analise o caso clínico a seguir.

Paciente do sexo feminino, 49 anos de idade, com lesões palmares há seis meses, conforme imagem a seguir.

Figura 1 - Imagem clínica das lesões

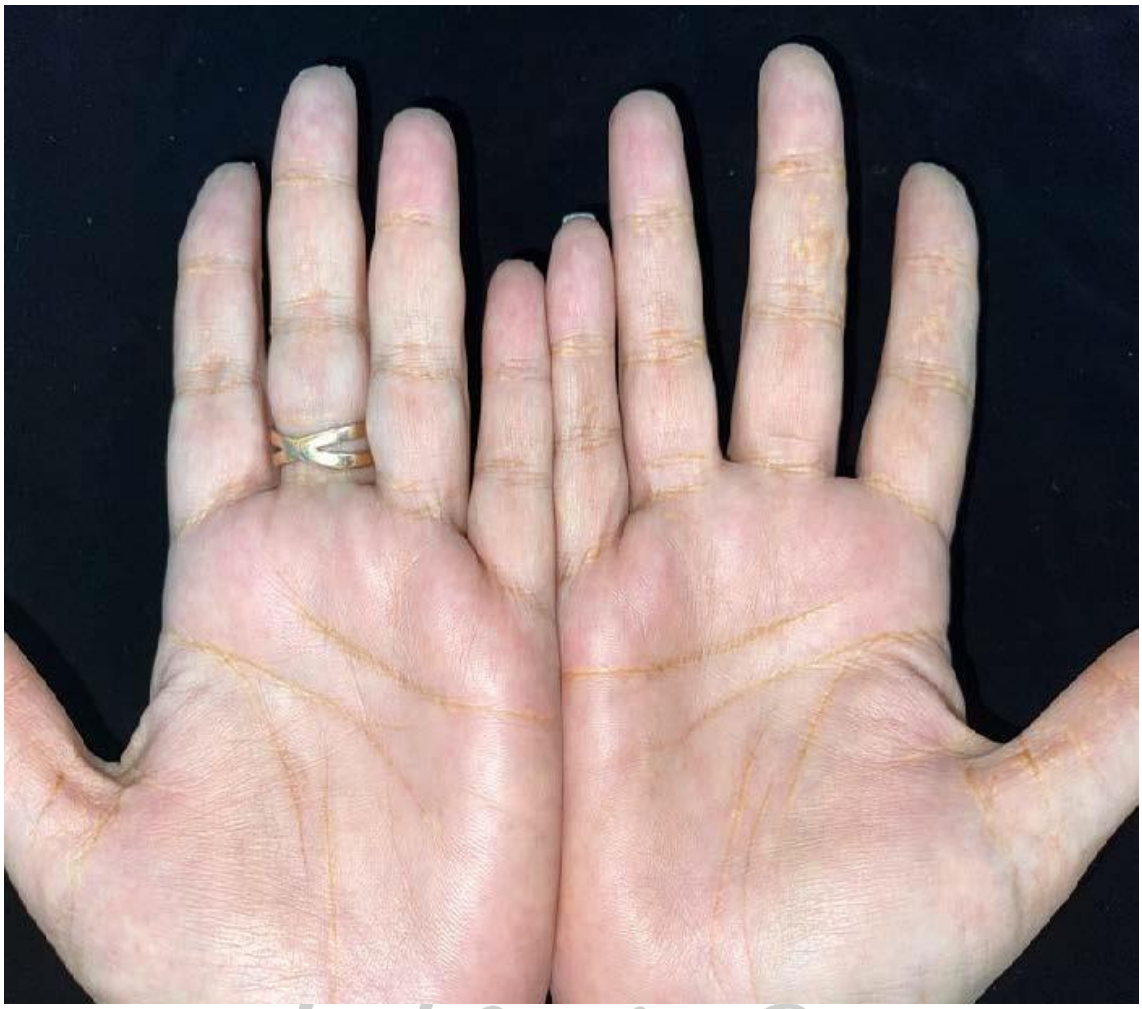

Derma

Essa doença está associada com

A) normolipidemia.

B) diminuição do colesterol total e aumento dos triglicerídeos.

C) aumento do colesterol total e aumento dos triglicerídeos.

D) aumento do colesterol total e diminuição dos triglicerídeos.

33. Analise o caso clínico e as imagens a seguir.

Paciente do sexo feminino, 45 anos de idade, há duas semanas com lesões levemente pruriginosas, localizadas no tronco e membros inferiores.

Figura 1 - Imagem clínica das lesões

Figura 2 - Imagem histopatológica

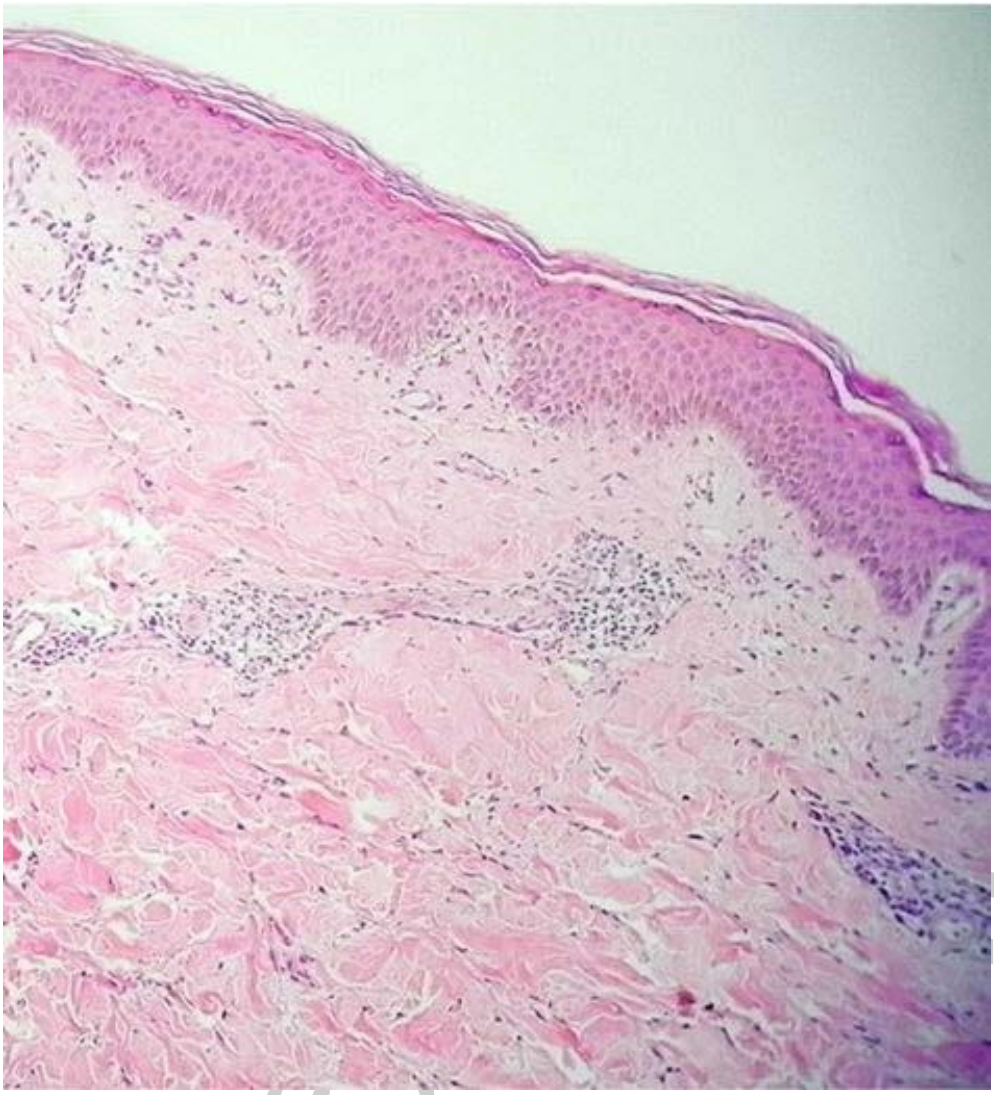

Nesse caso, qual é o diagnóstico?

A) Tinea corporis.

B) Eritema anular.

C) Psoríase.

D) Lúpus subagudo.

34. Analise o quadro clínico a seguir.

Paciente do sexo masculino, 53 anos de idade, há três dias com febre e lesões dolorosas no tronco e membros, conforme imagem a seguir. Exame histológico revela infiltrado inflamatório rico em polimorfonucleares.

Figura 1 - Imagem clínica das lesões

Derma

Nesse caso, qual é o diagnóstico?

A) Granuloma anular.

B) Síndrome de Sweet.

C) Urticária vasculite.

D) Herpes-zóster disseminado.

35. Analise o caso clínico e as imagens a seguir.

Paciente do sexo feminino, 27 anos de idade, evoluindo há três meses com lesão na face. No exame clínico da lesão, aumento da sensibilidade ao calor.

Figura 1 - Imagem clínica da lesão

Figura 2 - Imagem histopatológica

Figura 3 - Imagem histopatológica

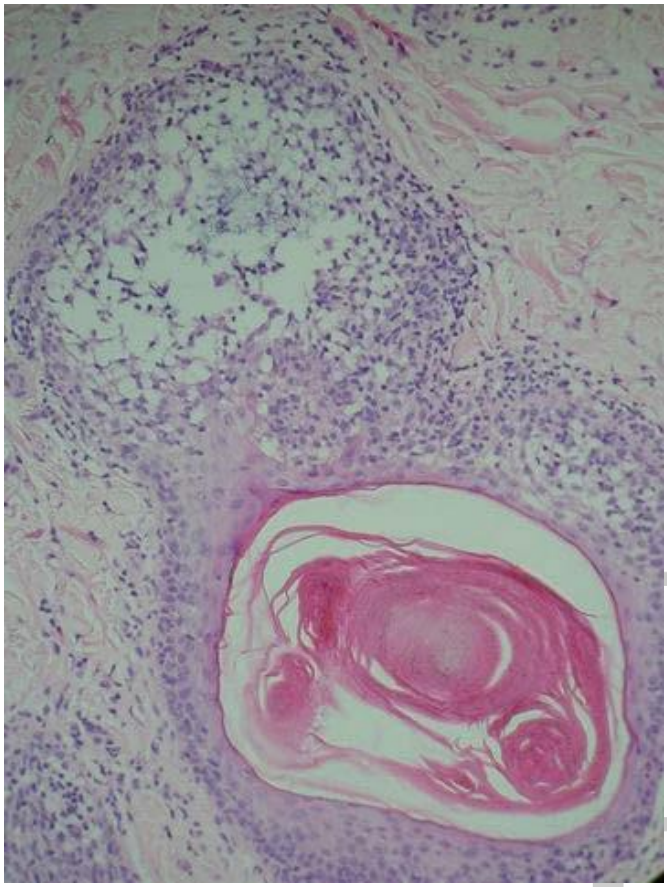

Figura 4 - Imagem histopatológica

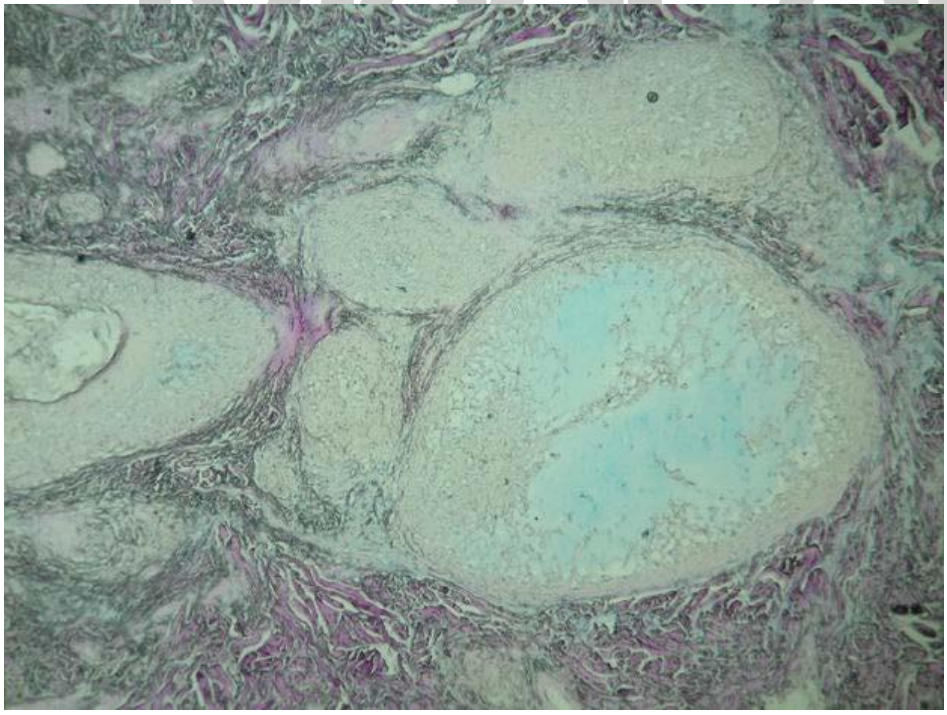

MedCof

Nesse caso, qual é o diagnóstico?

A) Hanseníase.

B) Mucinose.

C) Linfoma.

D) Reação a picada de inseto.

36. Analise o caso clínico a seguir.

Paciente do sexo masculino, 43 anos de idade, apresentando, há três anos, lesões no antebraço esquerdo, conforme imagens a seguir.

Figura 1 - Imagem clínica das lesões

Figura 2 - Imagem histopatológica

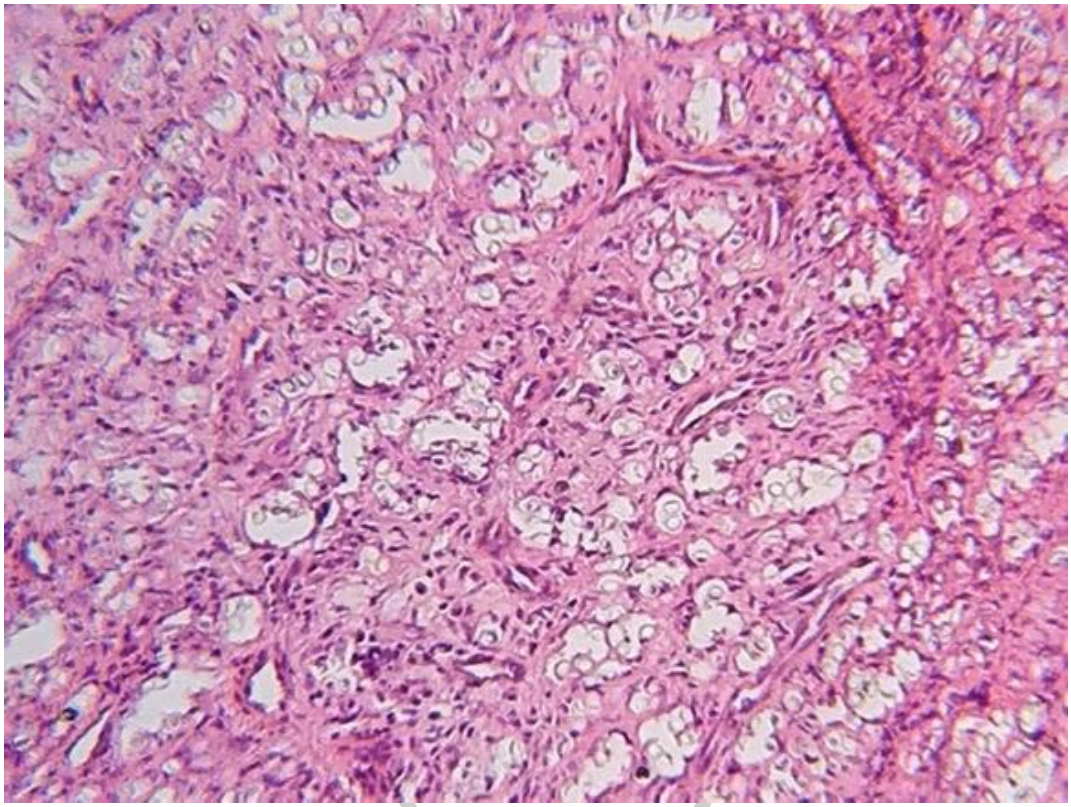

Nesse caso, qual é o diagnóstico?

A) Doença de Rosai-Dorfman.

B) Dermatofibrossarcoma.

C) Lobomicose.

D) Cromomicose.

MedCof Derma

37. Analise o caso clínico a seguir.

Paciente do sexo feminino, 46 anos de idade, apresentando, há dois meses, lesões cutâneo-mucosas conforme imagens a seguir.

Figura 1 - Imagem clínica das lesões

Derma

Figura 2 - Imagem histopatológica

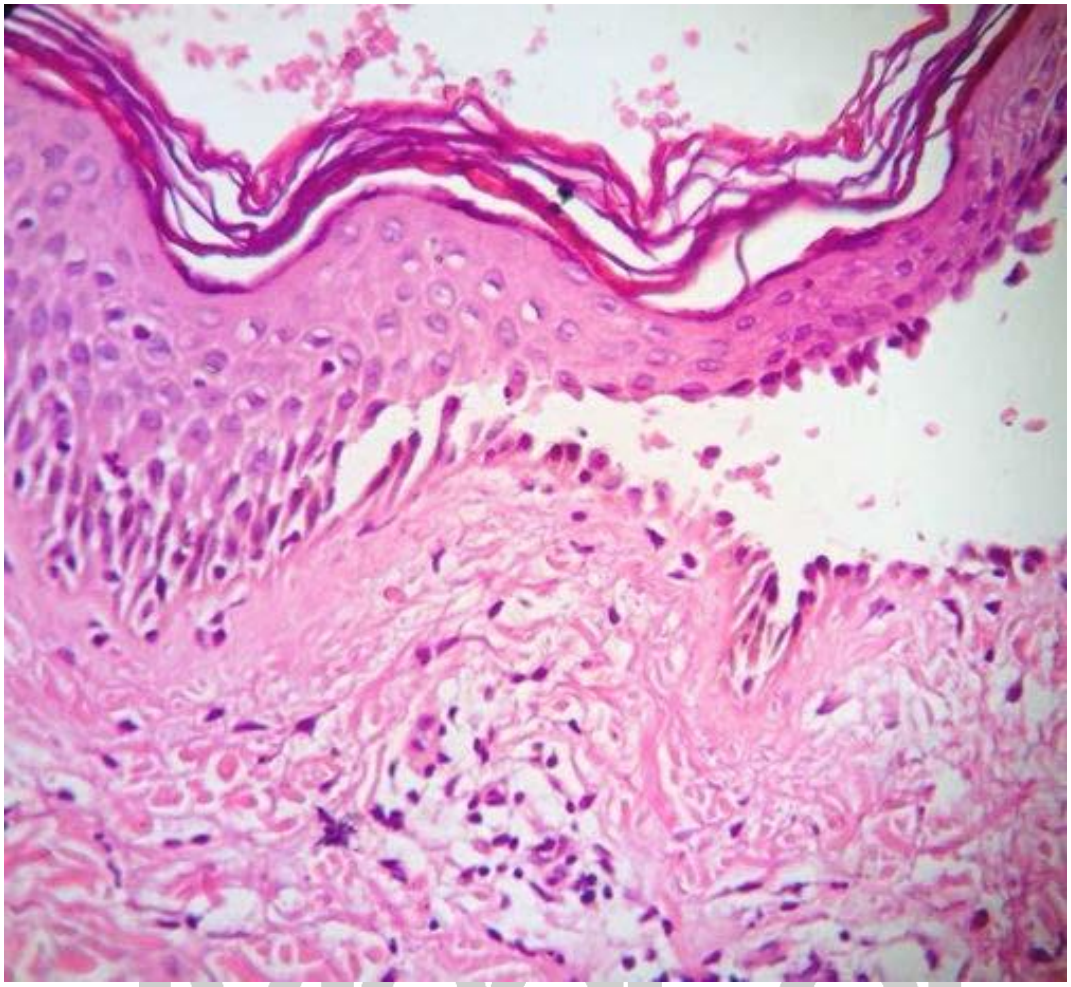

Nesse caso, qual é o diagnóstico?

A) Dermatose por IgA linear.

B) Pênfigo vulgar.

C) Lúpus bolhoso.

D) Penfigoide bolhoso.

MedCol Derma

38. Analise o quadro clínico e as imagens a seguir.

Paciente do sexo feminino, 57 anos de idade, apresenta lesão com evolução há cinco anos.

Figura 1 - Imagem clínica da lesão

MedCof

Figura 2 - Imagem histopatológica

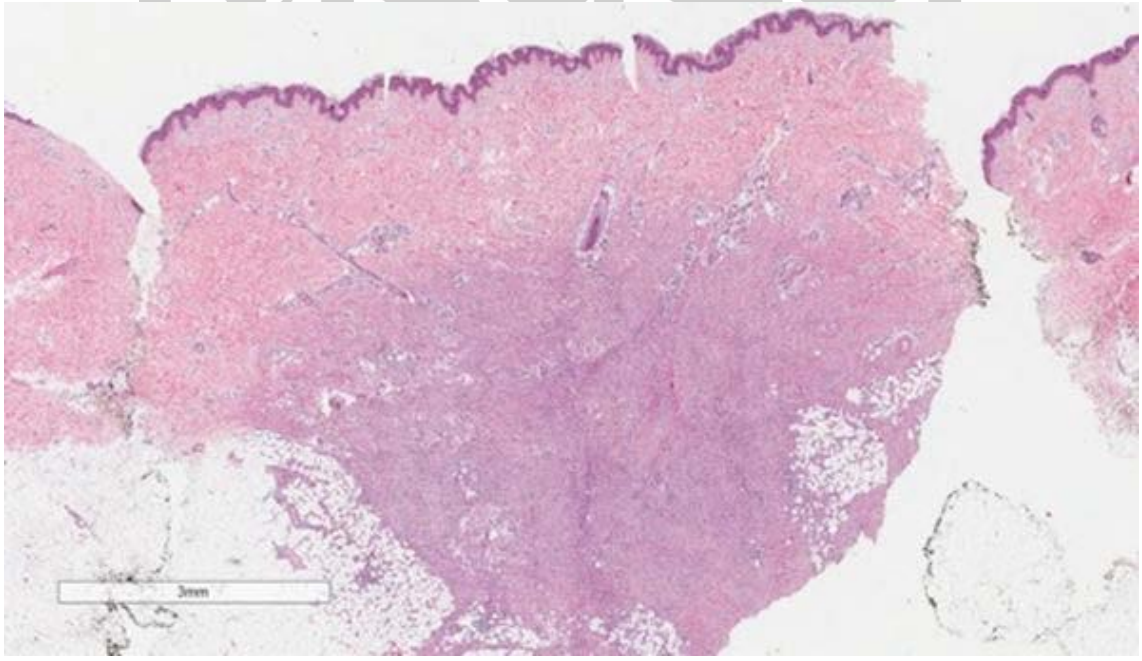

Figura 3 - Imagem histopatológica

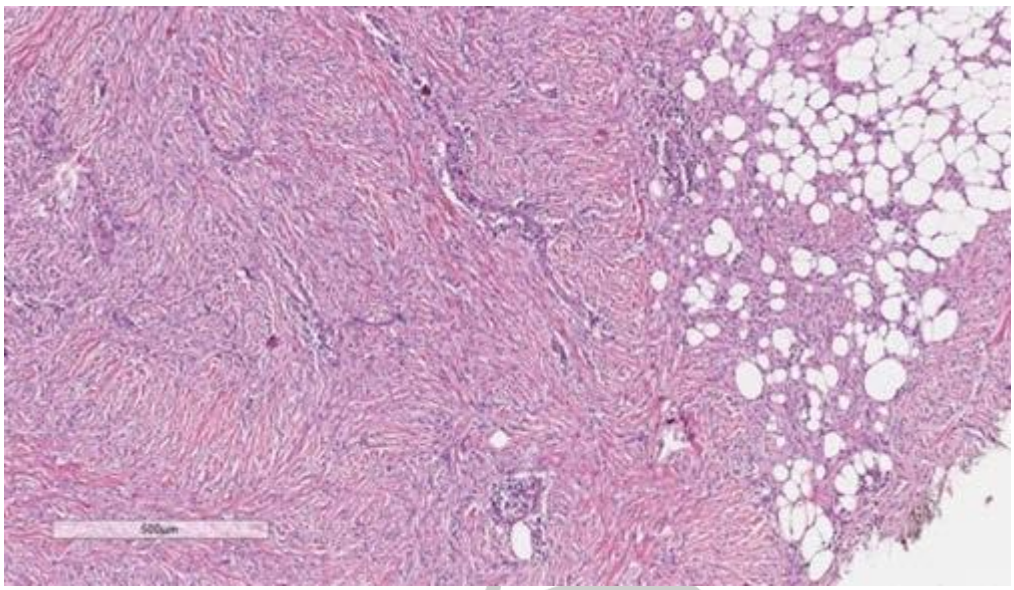

Figura 4 - Imagem da imuno-histoquímica CD34

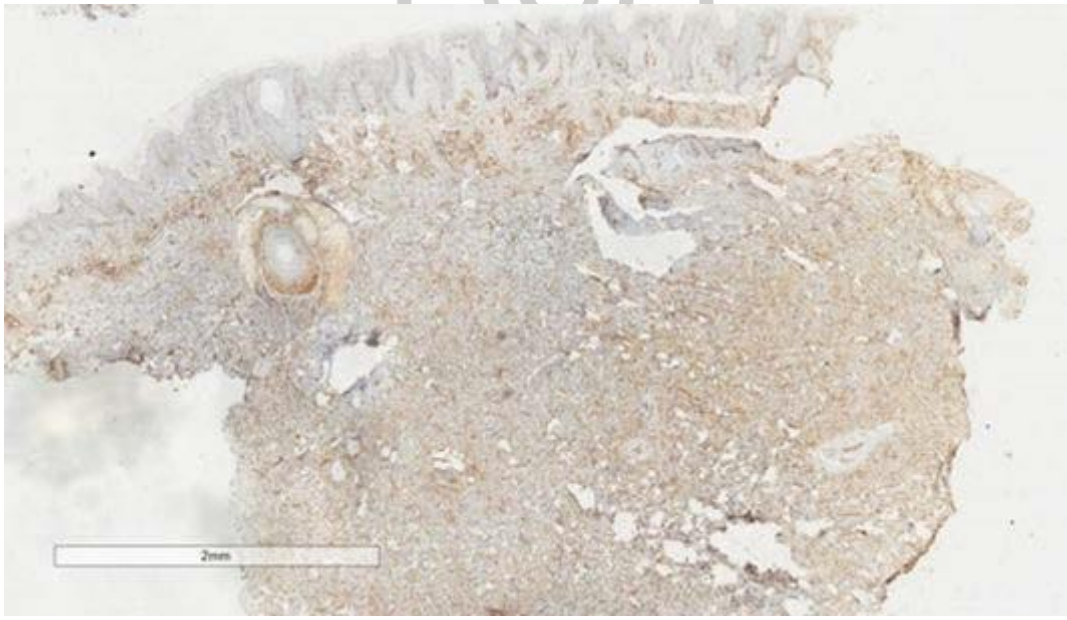

Nesse caso, qual é o diagnóstico?

A) Carcinoma espinocelular verruciforme.

B) Dermatofibrosarcoma protuberans.

C) Queloide.

D) Melanoma amelanótico.

39. Analise as imagens clínica e histopatológicas da lesão a seguir.

Figura 1 - Imagem clínica das lesões

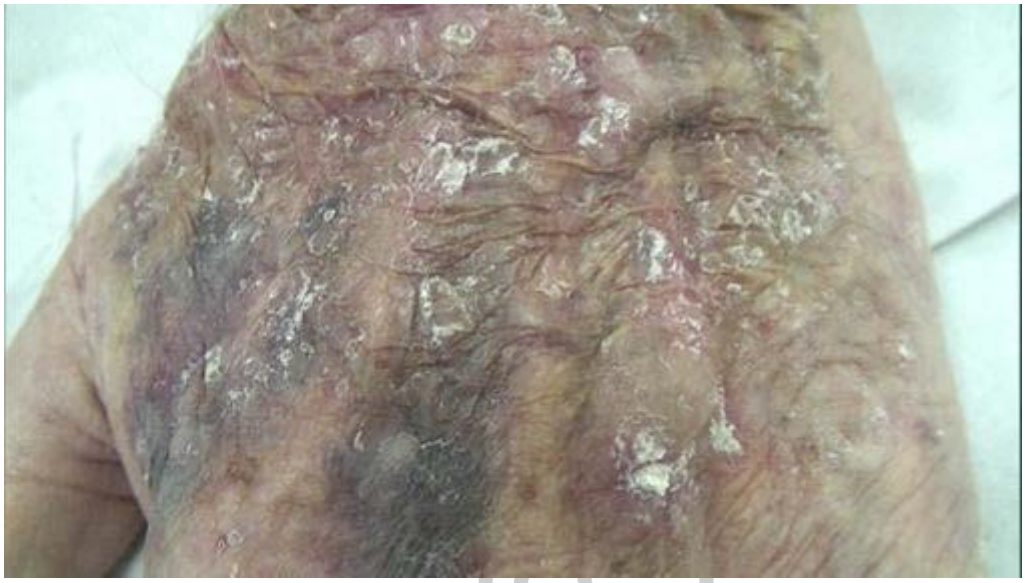

Figura 2 - Imagem histopatológica

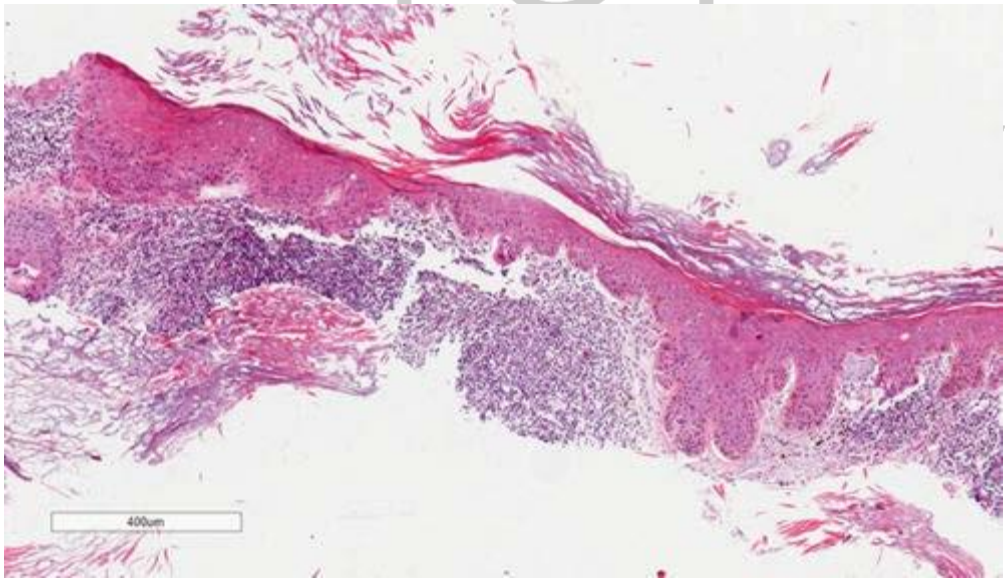

Figura 3 - Imagem histopatológica

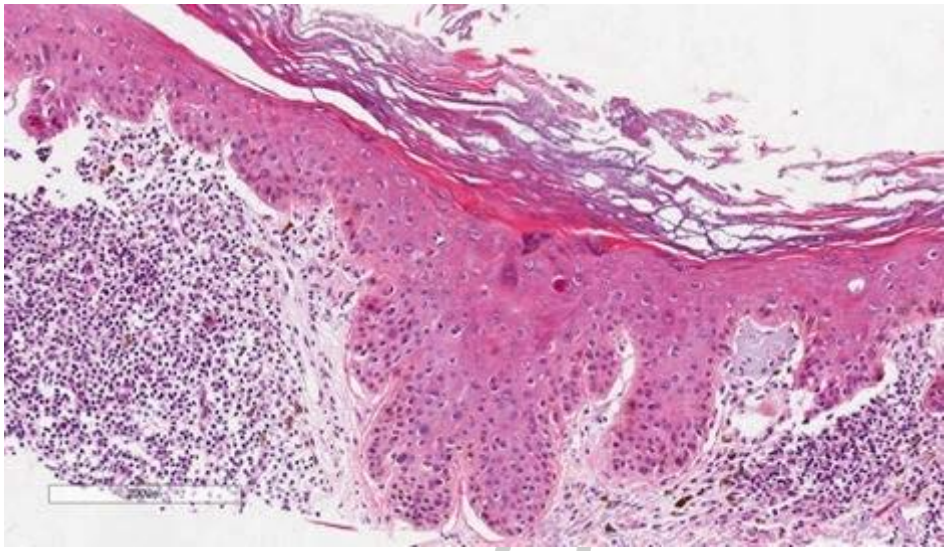

Figura 4 - Imagem histopatológica

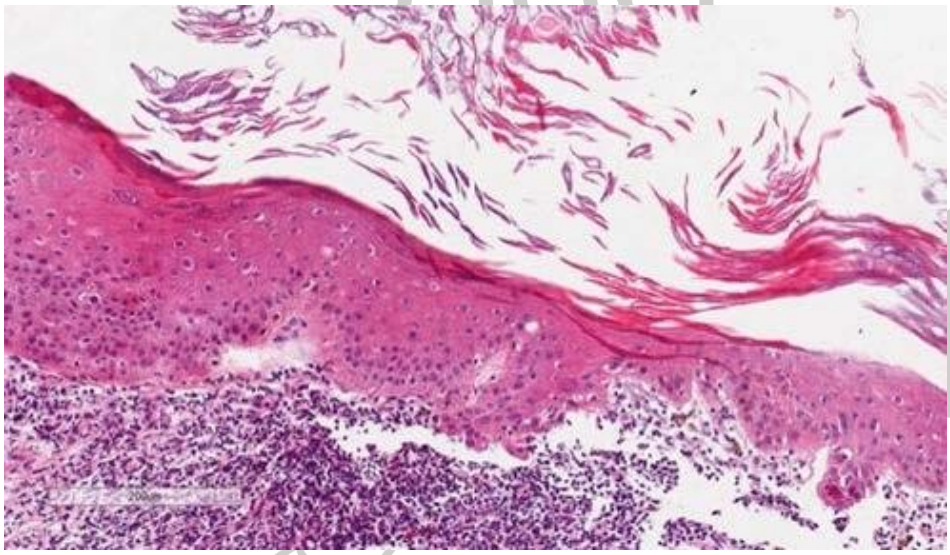

Nesse caso, qual é o diagnóstico?

A) Ceratose seborreica hipocrômica.

B) Ceratose actínica.

C) Poroqueratose actínica superficial.

D) Doença de Bowen.

40. Analise o caso clínico e as imagens a seguir.

Paciente do sexo feminino, 50 anos de idade, com lesão na perna de evolução há seis meses.

Figura 1 - Imagem clínica da lesão

Figura 2 - Imagem clínica da lesão

Figura 3 - Imagem histopatológica

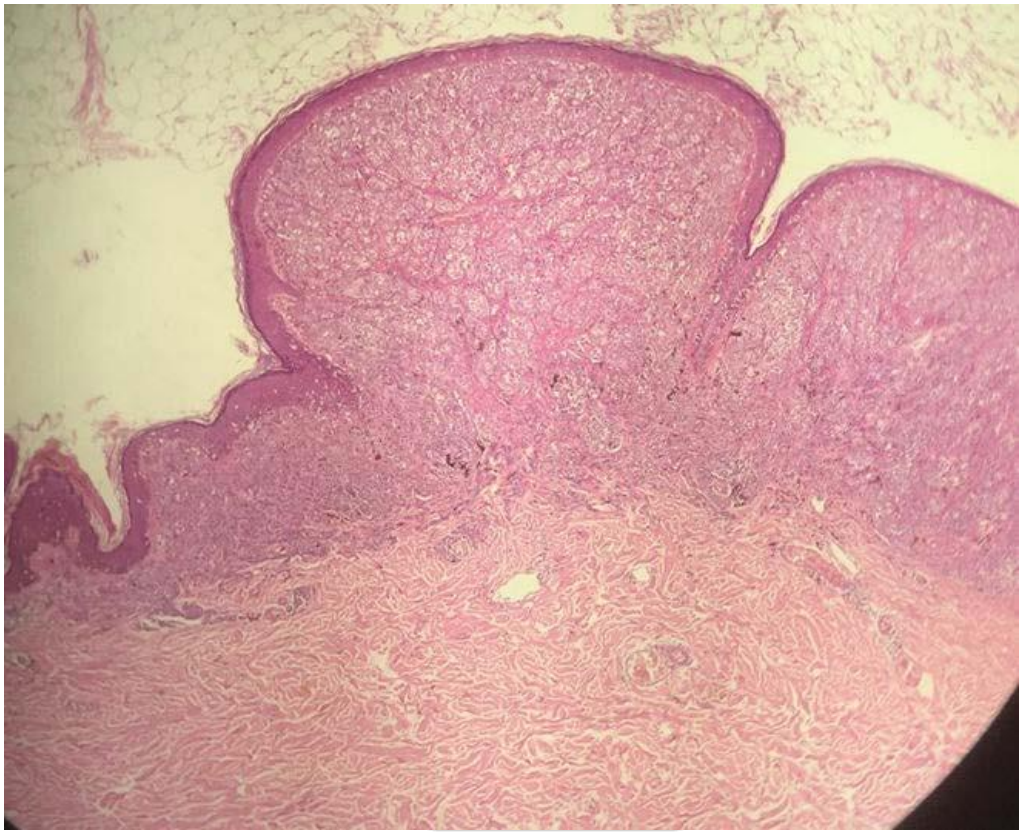

Nesse caso, qual é o diagnóstico?

A) Melanoma lentigo maligno.

B) Melanoma nodular.

C) Melanoma extensivo superficial.

D) Nevo displásico.

MedCof Derma

GABARITO PRELIMINAR

1 A
2 B
3 C
4 A
5 B
6 A
7 A
8 C
9 A
10 C
11 D
12 D
13 A
14 D
15 C
16 B
17 D
18 ANULADA
19 D
20 B
21 B
22 A
23 B
24 D
25 ANULADA
26 A
27 C
28 D
29 C
30 C
31 B
32 C
33 B
34 B
35 B
36 C
37 B
38 B
39 B
40 B

MedCof Derma